

症例報告

未破裂脳動脈瘤コイル塞栓術後に特発性食道粘膜下血腫を発症した1例

吉原智之 山根文孝 金澤隆三郎 神山信也 落合育雄 上宮奈穂子 石原正一郎

Spontaneous esophageal submucosal hematoma following coil embolization for unruptured cerebral aneurysm: a case report

Tomoyuki YOSHIHARA Fumitaka YAMANE Ryuzaburo KANAZAWA Shinya KOHYAMA
Ikuo OCHIAI Nahoko UEMIYA Shoichiro ISHIHARA

Department of Endovascular Neurosurgery, International Medical Center, Saitama Medical University

●Abstract●

Objective: We report a rare case of spontaneous esophageal submucosal hematoma after coil embolization for unruptured intracranial aneurysm.**Case presentation:** A 70-year-old woman presented with an unruptured paraclinoid internal carotid aneurysm of 7 mm in diameter. We prescribed two anti-platelet agents (aspirin and clopidogrel) for her before the embolization. With the patient under general anesthesia, we completely embolized the wide-neck aneurysm with platinum coils using a balloon remodeling technique. Intraoperative administration of intravenous heparin had prolonged her activated clotting time by more than 2.5 times that of the preoperative value. Following extubation, the patient vomited repeatedly, and felt strong pain in her chest and back. On the basis of contrast-enhanced computed tomography of the chest and abdomen, we diagnosed her as having a spontaneous esophageal submucosal hematoma. Conservative therapy led to good healing as indicated by follow-up upper gastrointestinal endoscopy.**Conclusion:** Spontaneous esophageal submucosal hematoma is a rare disease. In the present case, both incidental overdose of heparin during coil embolization and repeated vomiting after extubation appeared to be the main causes of the esophageal submucosal hematoma. The possibility of this complication should be kept in mind to ensure that the anti-thrombotic therapy given in endovascular neurosurgery is appropriate.

●Key Words●

activated clotting time, antithrombotic therapy, coil embolization,
esophageal submucosal hematoma, unruptured cerebral aneurysm

埼玉医科大学国際医療センター 脳血管内治療科

(Received September 23, 2012 : Accepted February 20, 2013)

<連絡先: 吉原智之 〒350-1298 埼玉県日高市山根1397-1 E-mail: t-yoshihara@umin.ac.jp>

緒言

今回、我々は、wide neck type の囊状動脈瘤に対するコイル塞栓術後に、特発性食道粘膜下血腫を発症した1例を経験したので報告する。血管内治療において念頭におくべき血栓性合併症を予防しつつ、出血性合併症を減らすために適切な抗血栓療法について考察を行う。

症例呈示

患者は70歳女性(身長:146 cm, 体重:48 kg)。頭痛精査により、頭部MRI・MRAで左内頸動脈に未破裂脳動脈瘤が指摘され、当科へ紹介となった。既往に胸部上行大動脈瘤と高血圧あり。脳血管撮影検査では左内頸動脈傍鞍部に未破裂脳動脈瘤を認めた。瘤は上前方やや外向きでblebを有し、neckは5.6 mm, 大きさは7.4

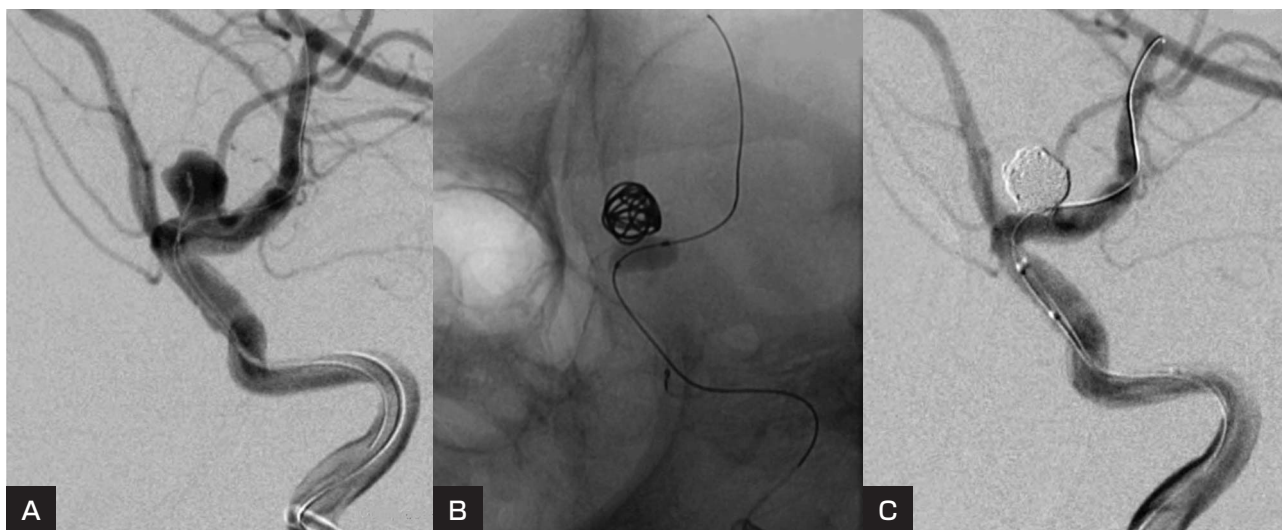


Fig. 1

- A : Oblique view of the left internal carotid arteriogram shows a wide-neck paraclinoid internal carotid aneurysm. The tip of the Echelon 10 microcatheter is in the aneurysm, and a HyperForm 4 mm × 7 mm balloon is set in the orifice of the aneurysm.
- B : A GDC 18-360 7 mm × 15 cm coil is the first coil to be placed in the aneurysm using the HyperForm balloon remodeling technique.
- C : The final left internal carotid arteriogram shows complete embolization of the aneurysm was achieved using a total of 9 coils, without dome filling.

mm × 7.6 mm × 7.2 mm であった。Wide neck のため、balloon remodeling technique によりコイル塞栓術を行う方針となった。

手術予定日の1週間前より、クロピドグレル 75 mg/day とアスピリン 100 mg/day の2剤併用による抗血小板療法を開始した。手術は全身麻酔で行った。右大腿動脈に7.2Fr シースを挿入した。activated clotting time (ACT) が術前137秒の2倍となるのを目標として、ヘパリン 4,000 単位を静脈内投与した。ヘパリン投与後、ACTは374秒まで延長した。ガイディングカテーテルとしてRoadmaster 7Fr MPDAS (グッドマン, 愛知) を左内頸動脈に留置した。HyperForm 4 mm × 7 mm (ev3 Covidien, Irvine, CA, USA) を動脈瘤の neck に誘導した。次に、SilverSpeed 10 (ev3 Covidien, Irvine, CA, USA) をガイドに Echelon 10 45° (ev3 Covidien, Irvine, CA, USA) の先端を動脈瘤内に誘導した (Fig. 1A)。1st coil として GDC 18-360° (Stryker, Kalamazoo, MI, USA) 7 mm × 15 cm を用い、HyperForm 4 mm × 7 mm による balloon remodeling technique により良好な frame を形成した (Fig. 1B)。さらに、GDC 18-360°/GDC 10-UltraSoft SR (Stryker, Kalamazoo, MI, USA)/Matrix²

Helical UltraSoft SR (Stryker, Kalamazoo, MI, USA) を total 72 cm 使用して、VER 26.8% が得られた (Fig. 1C)。この時点で動脈瘤の dome は造影されなくなり完全閉塞が得られた。動脈瘤の neck には血栓を認めず、手術を終了した。最終 ACT は 265 秒であり、ヘパリンはリバースせず、シースを抜去し、大腿動脈穿刺部はAngio-Seal STS Plus (St. Jude Medical, St. Paul, MN, USA) により止血した。

抜管直後、患者は嘔吐反射が強いことを除いて特に変わりはない。しかし、術後3時間で突然心窩部痛・背部痛を訴えた。痛みは塩酸ペントジンでもコントロールできない強い痛みであった。上腕血圧の左右差なく、心電図・心筋逸脱酵素に異常を認めず、腸管蠕動音は聴取するが亢進せず、腹膜刺激症状もなかった。血液検査では WBC : 11300/μL, D-dimer : 2.57 μg/mL と軽度上昇を認めるほか凝固止血系は延長せず、その他の血液検査でも明らかな異常を認めなかった。既往歴より急性大動脈解離を疑い、胸腹部造影 CT を行った。大動脈解離、肺動脈血栓塞栓症、腸間膜動脈血栓症は否定的であった。しかし、食道は、著しく肥厚した造影効果のない等濃度の粘膜下組織により占拠され、食道内腔は中部から下部

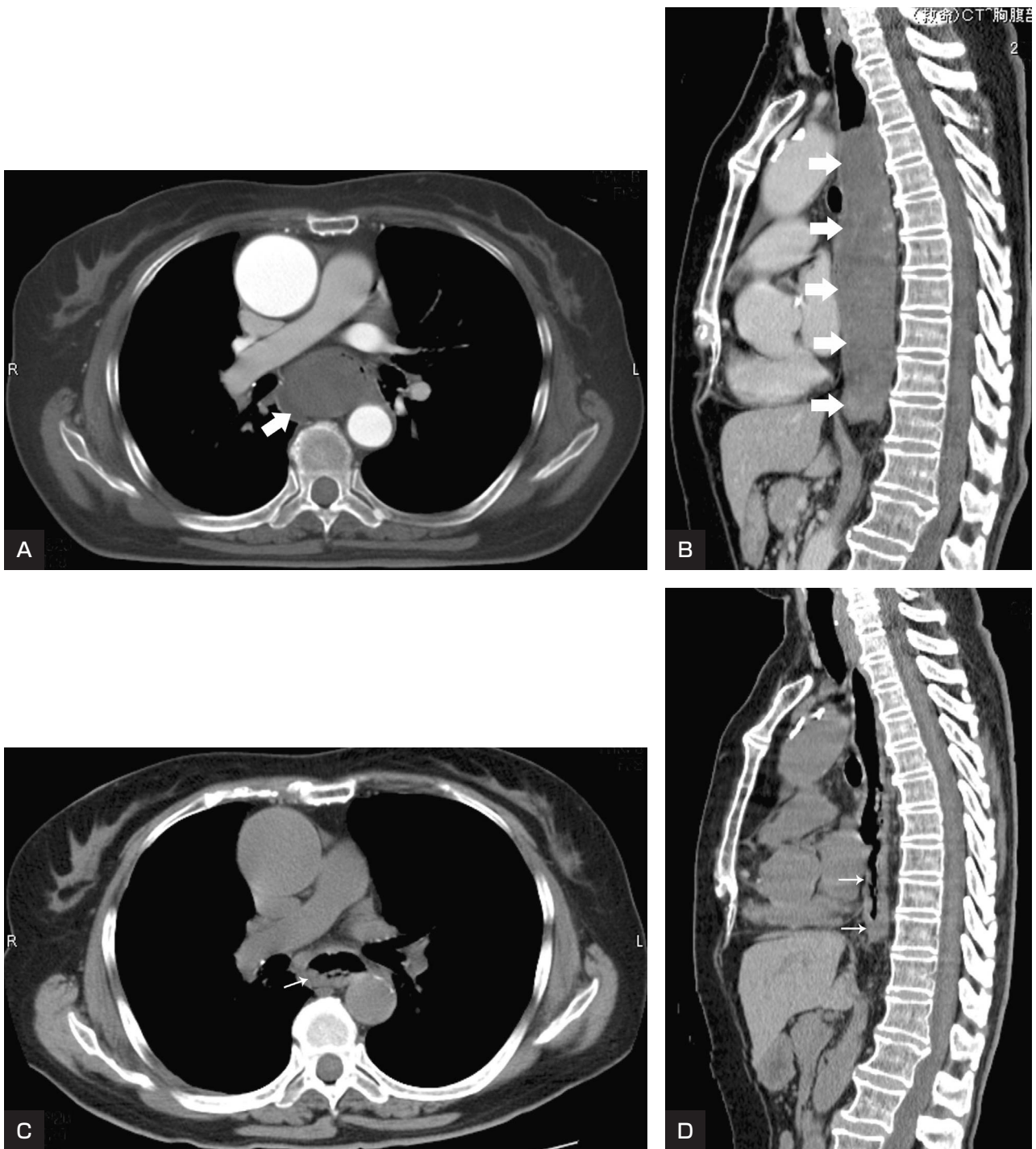


Fig. 2

- A, B : Contrast-enhanced computed tomography of the chest and abdomen. Axial view (A) and sagittal view (B) 3 hours after the coil embolization of the internal carotid aneurysm show non-enhanced thickening of the wall of the esophagus (broad arrows) from the middle to the lower esophagus, suggesting a submucosal hematoma in the esophagus.
- C, D : Non-enhanced computed tomography of the chest and abdomen. Axial view (C) and sagittal view (D) 7 days after the coil embolization show almost complete resolution of the submucosal hematoma in the esophagus (narrow arrows).

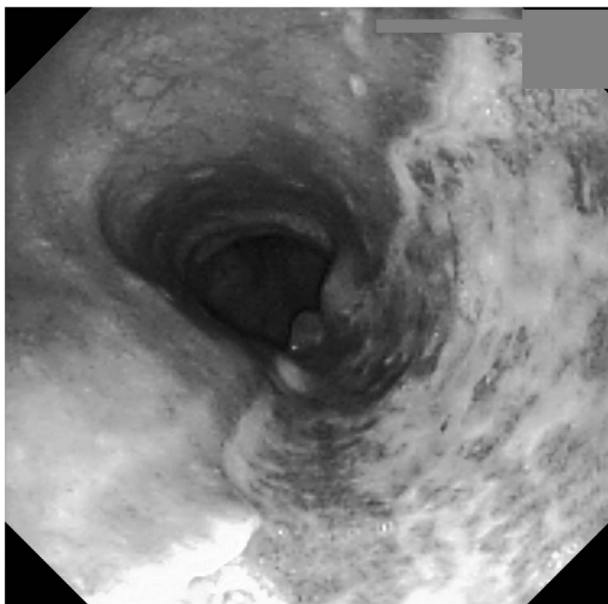


Fig. 3
Esophagoscopy demonstrates a large longitudinal area of ulceration with a white coating on nearly half of the lumen surface 9 days after onset.

にかけてほぼ閉塞していた (Fig. 2A, B). 臨床経過および上記の画像所見より食道粘膜下血腫と診断した. 絶飲食とし抗潰瘍薬, 胃粘膜保護薬の投与, 高カロリー輸液による栄養管理を行った. 術後7日目の胸部CTで食道粘膜下血腫は消退し食道内腔が認められるようになった (Fig. 2C, D). 術後9日目, 上部消化管内視鏡検査では, 鼻孔縁より25-35 cmの食道右側壁を中心に最大1/2周にわたる潰瘍形成があったが活動性の出血は認められなかった (Fig. 3). 術後10日目より経口摂取を開始したが, 特に症状を訴えず. 術後16日目に独歩退院された. 術後37日目に上部消化管内視鏡による再検査を行ったところ, 食道粘膜の潰瘍は癒痕化し再生上皮が認められるまでに治癒しているのを確認した.

考 察

食道粘膜下血腫は, 1957年Williamsら¹⁷⁾が食道粘膜下に認めた血腫について, 特発性食道粘膜下剥離として報告し, 以来独立した疾患として認識されるようになった. しかし, 海外・本邦でも報告例に限られており, 比較的まれな疾患である. 古川ら¹⁾は, ①特発性; 嘔吐や食事など, 食道内圧上昇に伴う自己損傷や基礎疾患を有する病態 (血友病, 慢性腎不全, 抗凝固療法) と, ②外傷性; 外傷や蘇生時の胸骨圧迫などに伴う機械的損傷

とに分類している. 自験例は抗血小板療法・抗凝固療法を行っており, 嘔吐を繰り返していたことから, 特発性に分類され则认为している. 本邦では, 1982~2011年の間に, 食道粘膜下血腫, 食道壁内血腫の報告は, 医学中央雑誌で調べた限り (抄録のみも含めて) 80例であった. そのうち抗血栓療法を行っていたものは14例あり, 表1に今回の症例を含めて示す (Table 1^{3-6,9-11,13,14,16)}). 内訳は, 抗血小板薬を用いていたもの12例, 抗凝固療法を行っていたもの5例, カテーテルインターベンション後に発症したもの3例であった. 予後は良好でいずれも保存的加療で軽快している.

臨床症状は, 血性嘔吐が最も多く (76%), 次いで胸腹部痛 (60%) が多くと岩本ら⁴⁾は報告している. 発症機序は, 何らかの原因による食道内圧の急激な上昇により, 粘膜下層に出血・解離を起こすと推察されている¹⁾. 自験例も, 術後抜管時の挿管チューブによる刺激が嘔吐を誘発したものと考えられる. 診断は経食道エコーや上部消化管内視鏡検査により確定するが, 胸部CTによる非侵襲的検査により, 食道粘膜下に造影効果を伴わない血性もしくは水濃度のmassを認めることにより診断がつくとされている²⁾. 本症例も胸部CTにより迅速に診断がついた.

未破裂脳動脈瘤塞栓術では術中の血栓性合併症が起きると, 重篤な後遺症となりかねない¹⁵⁾. そのため, 術前から抗血小板療法¹⁹⁾を行い術中に抗凝固療法¹²⁾を加えることが一般的である. 術前の抗血小板療法は薬剤抵抗性の問題⁷⁾から2剤併用が望ましい. 術中の抗凝固療法については, ACT値が前値の2倍に延長するのを目標とすることが多いが, 明確なevidenceはない. コイル塞栓術の際, 適切な範囲で抗血小板療法・抗凝固療法を行っていても血栓を形成し, さらに強力な抗血小板療法・抗凝固療法の追加を余儀なくされることがある. そのような症例ではACTを400秒まで延長せざるを得なかったとする報告もある¹⁸⁾.

本症例ではwide neck typeの囊状動脈瘤に対しballoon remodeling techniqueを用いて, 親血管へのコイルの逸脱を防ぎ十分な塞栓効果を得ようとした⁸⁾. 術前からの抗血小板薬2剤投与に加え, 術中の血栓性合併症¹⁵⁾を予防する目的でヘパリン静脈内投与による抗凝固療法を追加した. ACTのpeak値は術前の2.7倍まで延長, 術中に血栓性合併症は認めなかった. 最終ACT値は術前の2倍未満に低下したことを確認したが, 術後

Table 1 Reported cases of esophageal submucosal hematoma under antithrombotic therapy in Japan

Case	Author	Year	Age	Sex	Antithrombotic therapy		Chief complaints	Clinical history
					Antiplatelet	Anticoagulant		
1	Hasegawa ¹³⁾	1982	82	F	A	(-)	Chest pain	Headache
2	Shima ¹³⁾	1984	43	F	A	(-)	Chest pain	Toothache
3*	Yamashita ¹³⁾	2000	67	F	(-)	Heparin	Hematemesis	Coil embolization for unruptured intracranial aneurysm
4	Nishimakagawa ⁹⁾	2002	66	M	(+)	(-)	Chest pain, hematemesis	Myocardial infarction
5	Akashi ⁴⁾	2003	56	M	(-)	Warfarin	Hematemesis	Aortic valve replacement
6	Okamura ¹¹⁾	2005	84	M	A	(-)	Dysphagia	Cerebral infarction, atrial fibrillation
7	Saito ¹³⁾	2005	75	M	A, T	(-)	Chest pain	Angina pectoris
8*	Nakae ⁴⁾	2005	66	M	A, C, T	(+)	Chest pain, hematemesis	Percutaneous transluminal angioplasty for MCA stenosis
9	Kosedo ⁶⁾	2007	67	M	A	Warfarin	Chest pain	Aortic valve replacement
10	Sakat ¹⁴⁾	2007	69	M	A	(-)	Dysphagia	Cerebral infarction
11	Tobari ¹⁶⁾	2008	69	F	(+)	(-)	Chest pain, hematemesis	Cerebral infarction
12	Kawashima ⁵⁾	2008	74	F	A	(-)	Dysphagia	Angina pectoris
13	Ohta ¹⁰⁾	2008	83	M	A	(-)	Chest pain	Angina pectoris
14*	Hirotsani ³⁾	2009	77	M	A, T	(+)	Chest pain	Percutaneous coronary intervention
15*	Present case	2012	70	F	A, Clopidogrel	Heparin	Chest pain	Coil embolization for unruptured intracranial aneurysm

* Catheter intervention

A: aspirin, C: clostazol, MCA: middle cerebral artery, T: ticlopidine

に出血性合併症として特発性食道粘膜下血腫を発症した。術中のACT値が予想以上に延長したため、食道粘膜下血腫を生じる原因になった可能性があると考えられる。過去の報告を見ても、カテーテルインターベンション後に発症した食道粘膜下血腫は3例ある (Table 1; Case #3, 8, 14)。いずれも治療直後から1週間以内の発症で、周術期に抗血小板療法・抗凝固療法もしくはそれらを併用していた。

血管内治療周術期に起こると想定されるそのほかの出血性合併症として、穿刺部血管からの出血・仮性動脈瘤形成、後腹膜血腫、胃・十二指腸潰瘍性出血などがある。未破裂脳動脈瘤に対するコイル塞栓術を安全に行うためには、適切な抗血栓療法を行いながらも、これらの出血性合併症を起こさないようにすることが求められる。しかし、evidenceに基づく抗血栓療法の適切な指針は未だにない。未破裂脳動脈瘤周術期の抗血小板療法や抗凝固療法は、個々の症例において経験に頼らざるを得ないことが多い。

脳血管内治療において、上記に述べたような出血性合併症に限らず、比較的まれではあるが、本例のような特発性食道粘膜下血腫が起こりうる可能性を念頭に置いて適切な抗血栓療法を行うことが重要である。

本論文に関して、開示すべき利益相反状態は存在しない。

文 献

- 1) 古川敬芳, 高安賢一, 牛尾恭輔: 食道壁内血腫: 別冊 日本臨床 領域別症候群 5 消化管症候群 (上巻). 大阪, 日本臨床社. 1994, 163-165.
- 2) Hiller N, Zagal I, Hadas-Halpern I: Spontaneous intramural hematoma of the esophagus. *Am J Gastroenterol* 94:2282-2284, 1999.
- 3) 廣谷 環, 増田栄治, 瀧川貴生, 他: 胸部違和感を主訴に救急搬送され広範囲な食道粘膜下血腫を呈した一症例. *Gastroenterol Endosc* 51: Suppl 1, 957, 2009.

- 4) 岩本崇, 水島恒和, 位藤俊一, 他: 腹腔鏡下胆嚢摘出術後に発症した特発性食道粘膜下血腫の1例. 日消外会誌 **40**:541-546, 2007.
- 5) 川島淳一, 知念克哉, 高林英日己, 他: 内視鏡の読み方 食道粘膜下血腫の2症例. 臨消内科 **23**:1611-1614, 2008.
- 6) 小瀬戸一平, 中島 均, 瀬戸口学, 他: 診断に心エコー法が有用であった食道粘膜下血腫の1例. *Circ J* **70**:Suppl III 1237, 2006.
- 7) Lee DH, Arat A, Morsi H, et al: Dual antiplatelet therapy monitoring for neurointerventional procedures using a point-of-care platelet function test: a single-center experience. *AJNR* **29**:1389-1394, 2008.
- 8) Moret J, Cognard C, Weill A, et al: The "remodelling technique" in the treatment of wide neck intracranial aneurysms. Angiographic results and clinical follow-up in 56 cases. *Interv Neuroradiol* **3**:21-35, 1997.
- 9) 西中川秀太, 服部研吾, 牧野秀明, 他: 特発性食道粘膜下血腫の3例. 日消誌 **99**:A255, 2002.
- 10) 太田裕志, 武川建二, 進士明宏, 他: 特発性食道粘膜下血腫の1例. *Gastroenterol Endosc* **50**:Suppl 1, 923, 2008.
- 11) 岡村 淳, 松井英男, 五十嵐直喜, 他: 突発性食道壁内血腫の1例. 慶應医 **82**:81-82, 2005.
- 12) Qureshi AI, Luft AR, Sharma M, et al: Prevention and treatment of thromboembolic and ischemic complications associated with endovascular procedures: Part II-clinical aspects and recommendations. *Neurosurgery* **46**:1360-1375, 2000.
- 13) Saito S, Hosoya Y, Kurashina K, et al: Esophageal submucosal hematoma: a case report and review of the literature. *Esophagus* **2**:155-159, 2005.
- 14) 酒井英嗣, 井口靖弘, 内山 崇, 他: バイアスピリン内服開始1か月後に発症した特発性粘膜下血腫の1例. *Gastroenterol Endosc* **49**: Suppl 2, 2271, 2007.
- 15) Soeda A, Sakai N, Murao K, et al: Thromboembolic events associated with Guglielmi detachable coil embolization with use of diffusion-weighted MR imaging. Part II. Detection of the microemboli proximal to cerebral aneurysm. *AJNR* **24**:2035-2038, 2003.
- 16) 戸張正一, 佐藤道夫, 大島 剛, 他: 縦隔気腫を合併した特発性食道粘膜下血腫の1例. 日胸外関東甲信越要. **146**:13, 2008.
- 17) Williams B. Case report; oesophageal laceration following remote trauma. *Br J Radiol* **30**:666-668, 1957.
- 18) Workman MJ, Cloft HJ, Tong FC, et al: Thrombus formation at the neck of cerebral aneurysms during treatment with Guglielmi detachable coils. *AJNR* **23**:1568-1576, 2002.
- 19) Yamada NK, Cross DT 3rd, Pilgram TK, et al: Effect of antiplatelet therapy on thromboembolic complications of elective coil embolization of cerebral aneurysms. *AJNR* **28**:1778-1782, 2007.

要 旨

JNET 7:40-45, 2013

【目的】未破裂脳動脈瘤に対するコイル塞栓術後に特発性食道粘膜下血腫を発症した一例を報告する。**【症例】**70歳, 女性. 左内頸動脈に wide neck で径7mmの未破裂脳動脈瘤を認めた. balloon remodeling techniqueによりコイル塞栓術を行った. 術後に心窩部痛・背部痛を訴え, 特発性食道粘膜下血腫を発症した. 保存的加療により良好な経過をたどった.**【結論】**特発性食道粘膜下血腫はまれな疾患である. 本症例では術前の抗血小板療法に加え, 術中の抗凝固療法の強化・抜管後の繰り返す嘔吐が誘因と考えられた. 脳血管内治療において出血性合併症を起こさない適切な抗血栓療法が重要であると考えられる.