

低形成の後交通動脈を有する破裂内頸動脈-前脈絡叢動脈 破裂脳動脈瘤の塞栓術後に健忘症候群を呈した1例

上宮奈穂子¹⁾ 石原正一郎¹⁾ 前島伸一郎²⁾ 大沢愛子²⁾ 根木宏明¹⁾

落合育雄¹⁾ 嶋口英俊¹⁾ 金澤隆三郎¹⁾ 山根文孝¹⁾

A case of amnesic syndrome after coil embolization for ruptured internal carotid- anterior choroidal artery aneurysm with hypoplastic posterior communicating artery

Nahoko UEMIYA¹⁾ Shoichiro ISHIHARA¹⁾ Shin-ichiro MAESHIMA²⁾ Aiko OHSAWA²⁾ Hiroaki NEKI¹⁾
Ikuko OCHIAI¹⁾ Hidetoshi SHIMAGUCHI¹⁾ Ryuzaburo KANAZAWA¹⁾ Fumitaka YAMANE¹⁾

1) Department of Endovascular Neurosurgery, Saitama Medical University International Medical Center

2) Department of Rehabilitation Medicine, Saitama Medical University International Medical Center

●Abstract●

Objective: We report a case of severe memory impairment after coil embolization for multiple cerebral aneurysms including a ruptured internal carotid (IC)-anterior choroidal artery aneurysm with hypoplastic posterior communicating artery.

Case presentation: A 34-year-old right-handed man suffered a sudden headache and was admitted to our hospital. Subarachnoid hemorrhage due to a ruptured aneurysm was diagnosed. Coil embolization of three cerebral aneurysms including an IC-anterior choroidal artery aneurysm was performed. After surgery, he had neither motor paresis nor sensory disturbance, but showed disorientation and both retrograde and anterograde amnesia. Although immediate recall and remote memory were almost intact, his recent memory was moderately impaired and his verbal and non-verbal memories were completely impaired. Brain magnetic resonance imaging revealed cerebral infarcts in the genu of the right internal capsule and splenium of the corpus callosum, and so on. We believe that memory impairment was because of damage to the Papez circuit with temporary interruption of the anterior choroidal artery.

Conclusion: Coil embolization for IC-anterior choroidal artery aneurysm may cause memory impairment because the thalamotuberal artery arises from the anterior choroidal artery in this case, and because temporary interruption of this artery damaged the Papez circuit directly. Therefore, we should pay attention to temporary interruption of the posterior communicating artery and anterior choroidal artery caused by coils or thromboembolic events.

●Key Words●

amnesic syndrome, anterior choroidal artery, coil embolization, executive dysfunction, memory impairment

1) 埼玉医科大学国際医療センター 脳血管内治療科

(Received May 23, 2012 : Accepted November 11, 2012)

2) 同 リハビリテーション科

<連絡先: 上宮奈穂子 〒350-1298 埼玉県日高市山根 1397-1 E-mail: uemiya-nsu@umin.ac.jp >

緒言

くも膜下出血後に記憶障害などの高次脳機能障害がみられることはよく知られている。特に前交通動脈瘤破裂によって、Meynert 基底核や中隔核、Broca 三角帯が障害され、コルサコフ症候群のような記憶障害を呈するこ

とが古くより知られており¹²⁾、また、脳底動脈先端部の脳動脈瘤術後には、後大脳動脈系の穿通枝の血行途絶によって海馬・海馬傍回・扁桃核・脳弓などが障害されて記憶障害を発現するとの報告¹⁰⁾もある。

近年、破裂脳動脈瘤によるくも膜下出血の治療に関しては、我が国でもコイル塞栓術が標準的な治療として行

われるようになった。しかし、日常臨床ではコイル塞栓術後、時に麻痺や失語、記憶障害などを呈することがあるにもかかわらず、後交通動脈や前脈絡叢動脈が関与したコイル塞栓術後の高次脳機能障害について神経心理学的検査を含め、詳細に検討された報告は我々が渉猟し得た限りではみられない。

今回我々は、破裂脳動脈瘤に対するコイル塞栓術後に一過性の前脈絡叢動脈および分岐血管である視床灰白隆起動脈の閉塞による重度の健忘症候群を呈した症例を経験したので、その発現機序と塞栓手技における問題について報告する。なお、視床灰白隆起動脈(thalamotuberal artery; TTA)はanterior thalamoperforating artery, thalamic polar artery, premammillary artery, anterior thalamosubthalamic paramedian arteryとも呼ばれることが知られており、本稿では視床灰白隆起動脈の名称を用いる¹¹⁾。

症例呈示

患者: 34歳、男性。右手利き、教育歴14年、会社員(技術職)。

主訴: 頭痛、嘔吐。

既往歴: 高血圧症(未治療)。

家族歴: 特記事項なし。

現病歴: 某日、シャワーを浴びた後、パソコンを使用中に頭痛と嘔吐が出現した。近医を救急受診し、くも膜下出血と診断され、同日、治療目的で当院に搬送された。

初診時神経学的所見: 明らかな見当識障害や失語症状、脳神経系の異常は認めず、明らかな運動障害も認めなかった。感覚系に異常はなく、失調や協調運動障害も認めなかった。

放射線学的検査: 頭部CTで橋前槽に強く、脳底槽に広範なFisher分類グループ3のくも膜下出血を認めた。3D-CTAでは脳底動脈先端部(BA_{tip})、右内頸動脈-前脈絡叢動脈分岐部(IC-AChA)、右中大脳動脈(MCA)、左内頸動脈先端部(IC_{top})に多発する脳動脈瘤を認めた(Fig. 1A)。

臨床経過: 脳動脈瘤破裂による Hunt & Kosnik grade 2, WFNS grade II のくも膜下出血と診断し、翌日コイル塞栓術を施行した。CTではくも膜下出血の分布が瀰漫性であったことから、破裂瘤の同定は困難であった。そのため、全身麻酔下に最も形状の不整なBA_{tip}動脈瘤からコイル塞栓術を開始し、blebを伴う右IC-AChA動脈

瘤と形状不整な左IC_{top}動脈瘤も引き続いてコイルで塞栓する方針とした。

血管内手術:

BA_{tip}動脈瘤、右IC-AChA瘤、左IC_{top}動脈瘤の順に塞栓術を施行した。下記に焦点となる右IC-AChA瘤塞栓術について詳記する(Fig. 1B-C)。

7Fr ガイディングカテーテルを右内頸動脈に留置し、Excelsior SL-10 (Stryker, Kalamazoo, MI, USA) を瘤内に留置した。Galaxy 5 mm × 10 cm (Johnson & Johnson Codman, Miami, FL, USA) で良好な framing を得ることができ、Galaxy 3 mm × 8 cm, Galaxy 2 mm × 8 cm で filling を行い、さらに Deltaplus 2 mm × 6 cm (Johnson & Johnson Codman, Miami, FL, USA) を追加し、前脈絡叢動脈の造影を確認して離脱したところ、前脈絡叢動脈の描出が消失した(Fig. 1D)。コイル塊もしくは血栓による前脈絡叢動脈起始部の閉塞を疑い、HyperForm 4 mm × 7 mm (ev3, Covidien, Irvine, CA, USA) を誘導し、コイル塊を圧着させて、前脈絡叢動脈起始部の space を開けるように inflate し (Fig. 1E)、適宜マイクロカテーテルから慎重に造影剤を注入し、前脈絡叢動脈の再開通が得られたことを確認した。この時点で頸部付近の瘤内部にコイルを追加するスペースがあったため、全身ヘパリン化が適切であること、手術開始後に aspirin が投与されていることを確認した上で、バルーン併用下に Deltaplus 1.5 mm × 2 cm, GDC Matrix2 Ultrasoft 2 mm × 2 cm (Stryker, MI, USA) を追加した。最終的に前脈絡叢動脈が描出されていることを確認し、volume embolization ratio 30.8%、若干の頸部残存の状態を終了した(Fig. 1F)。前脈絡叢動脈の描出が消失してから、完全に描出されるまで約 80 分であった。

術中は計 6000 単位の全身ヘパリン化により activated clotting time (ACT) は 200~246 秒(術前 97 秒)で経過し、さらに、aspirin 投与の上で手術を施行し、全手術時間は 4 時間 20 分であった。

術後経過:

術翌日に麻酔から覚醒させ、抜管した後、傾眠傾向であったが、数日で意識清明となった。失語は認めなかったが、時間や場所に関する重度の見当識障害を認めた。また、病識に乏しく、見当識の誤りを指摘しても「大丈夫だよ、前と変わらないもん」「昔からこんなだった」と言うことが多かった。一方、どうして入院しているのかと尋ねると、「友達の見舞いに来たら、検査した方が

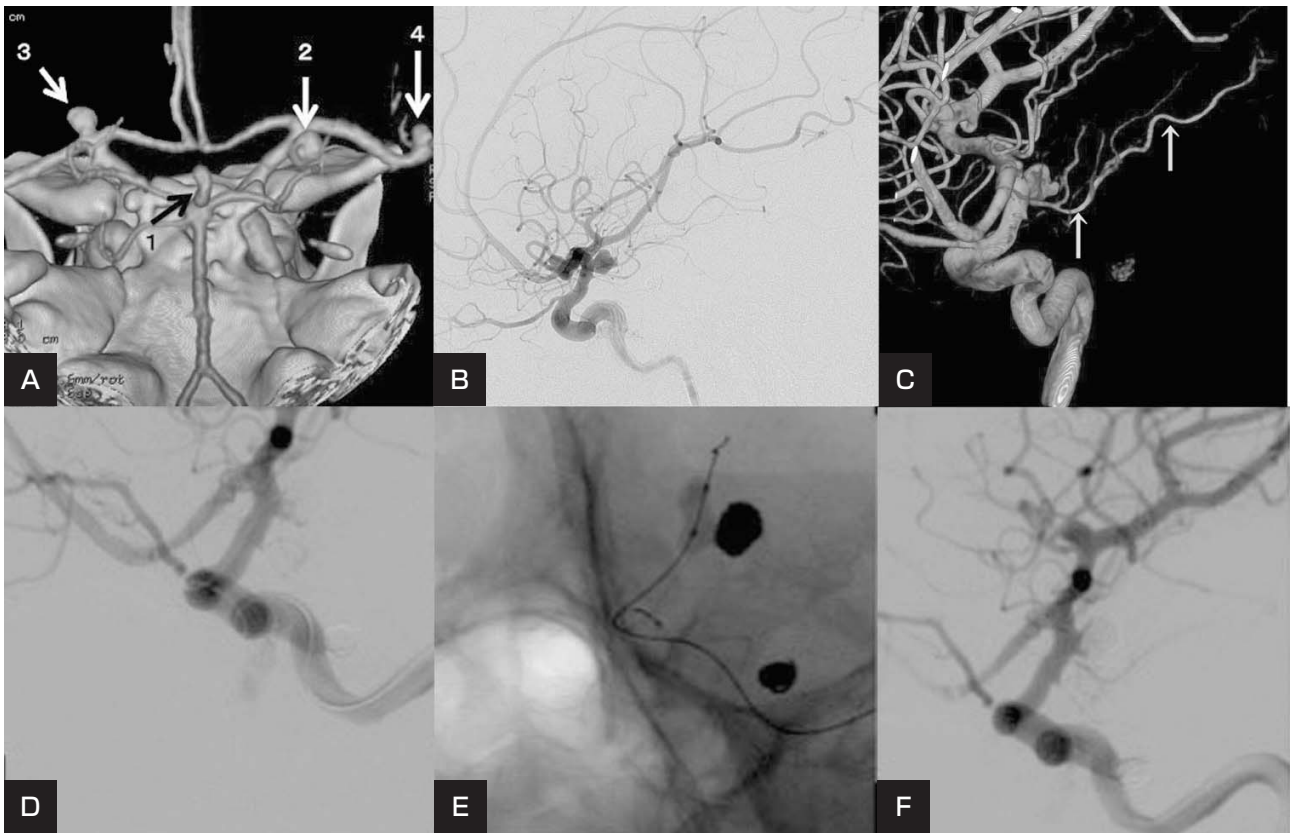


Fig. 1

- A : Three-dimensional computed tomographic angiography (3D-CTA) shows multiple cerebral aneurysms: A basilar aneurysm (1), a right internal carotid-anterior choroidal artery (IC-AChA) aneurysm (2), a left terminal internal carotid artery aneurysm (3), a right middle cerebral artery aneurysm (4).
- B : Preoperative right internal carotid artery angiography shows a right IC-AChA aneurysm sac.
- C : Three-dimensional rotational angiography (3D-RA) shows the AChA (arrow).
- D : Intraoperative angiography shows complete occlusion of the AChA.
- E : Intraoperative fluoroscopy demonstrates neck plasty using a HyperForm balloon to replace the coils.
- F : Postoperative angiography shows a neck remnant of the aneurysm and patency of the AChA.

良いと言われたので入院した」などの作話がみられた。Table 1 に神経心理学的検査結果の経過を示す。記憶力のみならず、知能低下、即時記憶の低下、遂行機能障害もみられた。

術後2日目のMRI拡散強調画像 (Fig. 2A-C) では、右内包膝部、脳梁膨大部、帯状回、橋右傍正中中部などに多発性の梗塞巣を認め、同時に行ったBATip瘤の塞栓術による影響も考えられた。さらに術後12日目のMRI FLAIR画像 (冠状断) でも視床前核近傍に位置する右内包膝部の梗塞巣を確認した (Fig. 2D)。術後20日目のsingle photon emission computed tomography (SPECT) では、同部位を中心に、右側頭葉内側の血流低下を認めた (Fig. 3)。

経過中、即時記憶や知能は徐々に改善を認めた。発症

前日の仕事の内容などについては詳細に覚えていた。発症から数週間遡った記憶は良好に保たれていた。また、本人の学歴や職歴、妻の名前なども全て正答した。しかし、新しいことを覚えることはできなかった。神経心理学的検査では、知能・遂行機能に著明な改善を認めたが、記憶障害は残存した。その後のリハビリテーションを経て、発症8週間後には、記憶障害も改善を認めた (Table 1)。

なお、術後6ヵ月後の脳血管撮影では前脈絡叢動脈の良好な造影を確認できた (Fig. 4A, B)。

考 察

本症例は、術直後は覚醒が悪く、全般的な知能低下を認めたため、散在性病変の影響が考えられたが、数週間

Table 1 Result of neuropsychological tests after endovascular treatment

	1 week after onset	4 weeks after onset	8 weeks after onset
Mini-mental state examination (/30)	11	26	30
Digit span forward	4	6	6
backward	3	4	4
Auditory verbal learning test (/15)			
immediate	3,3,4,1,2	3,6,6,9,4	6,7,10,10,9
recognition	9	10	15
delayed	0	1	6
Raven's progressive matrices (/36)	8	28	33
Frontal assessment battery (/18)	3	16	18
Wechsler adult intelligence scale-III			
Verbal IQ	82	88	99
Performance IQ	50	69	84
Full scale	63	76	92
Verbal comprehension	88	92	102
Perceptual organization	54	81	97
Working memory	65	81	96
Processing speed	50	57	69
Wechsler memory scale-revised			
Verbal memory	under 50	76	99
Visual memory	under 50	62	92
General memory	under 50	67	97
Attention/ concentration	64	81	111
Delayed recall	under 50	under 50	70
The rivermied behavioural memory test			
Screening score (/12)	1	3	10
Profile score (/24)	6	10	21
Behavioural assessment of dysexecutive syndrome			
Age matched score <classification>	4 <impaired>	102 <average>	118 <high average>

で改善し、近時記憶の障害を主症状とする状態となった。このような健忘を中核とする病態は健忘症候群と呼ばれ、近時記憶の障害を特徴とするが、即時記憶や遠隔記憶、一般的知能は保たれる²⁾。本症例は、破裂脳動脈瘤のコイル塞栓術後に内包膝部や脳梁膨大部、帯状回などに多発性の梗塞をきたし、健忘症候群に加え、注意障害、遂行機能障害を伴ったものと考えられた。

特に内包膝部は、視床前核に接しており、海馬-脳弓-乳頭体-乳頭体視床路-視床前核-帯状回-海馬を中心に形成される記憶に関わる Papez 回路内⁸⁾の前核-乳頭体視床路や視床前核-帯状回の線維の障害によって生じた可能性がある^{1,13)}。Akiguchiら¹⁾は SPECT にて

前内側視床梗塞で前頭葉に局限した血流低下が認められる場合、視床前核-帯状回や視床背側核と前頭眼窩回および前頭前野の線維連絡の障害があると述べている。本症例の SPECT でも、右側頭葉内側部に加え、右視床前部から前頭葉にかけた血流低下を認めたことからこれらの見解を支持するものと考えられる。

一般に左側病変では言語性の記憶障害がみられ、右側病変では非言語性の記憶障害がみられる¹⁸⁾とされているが、右側病変でも言語性、視覚性記憶ともに高度に障害される場合もある¹⁷⁾。本症例は言語性記憶より視覚性記憶、動作性知能が低下していたことから、右内包膝部病変の関与が示唆された。

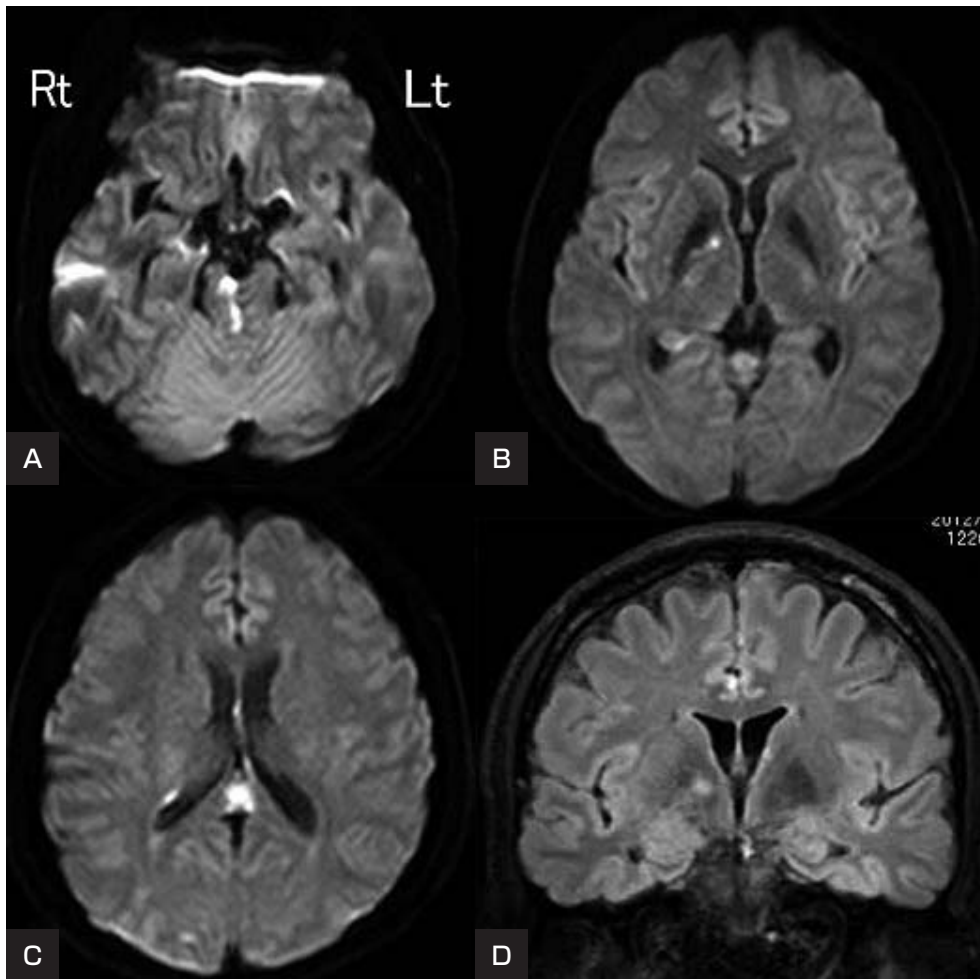


Fig. 2
 A, B, C : Diffusion weighted images of magnetic resonance imaging (MRI) 2 days after surgery show multiple cerebral infarcts in the genu of the right internal capsule, splenium of the corpus callosum, and right paramedian pons.
 D : A fluid attenuated inversion recovery MR image 12 days after surgery shows hyperintense areas in the genu of the right internal capsule.

記憶系への血管支配は前方循環系と後方循環系の双方からなる。特に、後大脳動脈の分枝から灌流されるものは多く、海馬や海馬傍回、脳弓や帯状回の後部を灌流する。本症例は、右 IC-AChA 分枝部瘤塞栓術中にコイル塊が前脈絡叢動脈分枝部にかかり、血流障害を来したと考える。視床灰白隆起動脈は、本来後交通動脈の分枝であるが、後交通動脈が低形成の場合には前脈絡叢動脈から分岐することもあるとされる⁷⁾。今回はそうした事例と考えられ、視床灰白隆起動脈の灌流障害を呈し、視床前核近傍に位置する内包膝部の梗塞巣が視床前核障害にの原因となり記憶障害が出現したが、症状は永続せず改善したものと思われる。これまでにも内頸動脈 - 後交通

動脈脳動脈瘤の術中に後交通動脈の閉塞を伴い、術後に視床灰白隆起動脈領域に梗塞巣を認めた例では記憶障害を呈した報告もある⁴⁾。

さらに左内頸動脈 - 後交通動脈脳動脈瘤破裂によるくも膜下出血の開頭クリッピング術後に左視床前核に梗塞が出現し、健忘症候群を認めた報告¹⁴⁾もあり、開頭術のみならずコイル塞栓術の際にも後交通動脈および前脈絡叢動脈は十分に考慮して扱う血管であることが再認識された。

健忘症候群の原因として考察した梗塞巣が視床灰白隆起動脈の栄養領域である内包膝部であり、通常の前脈絡叢動脈領域に梗塞巣を認めなかったことから、当初に

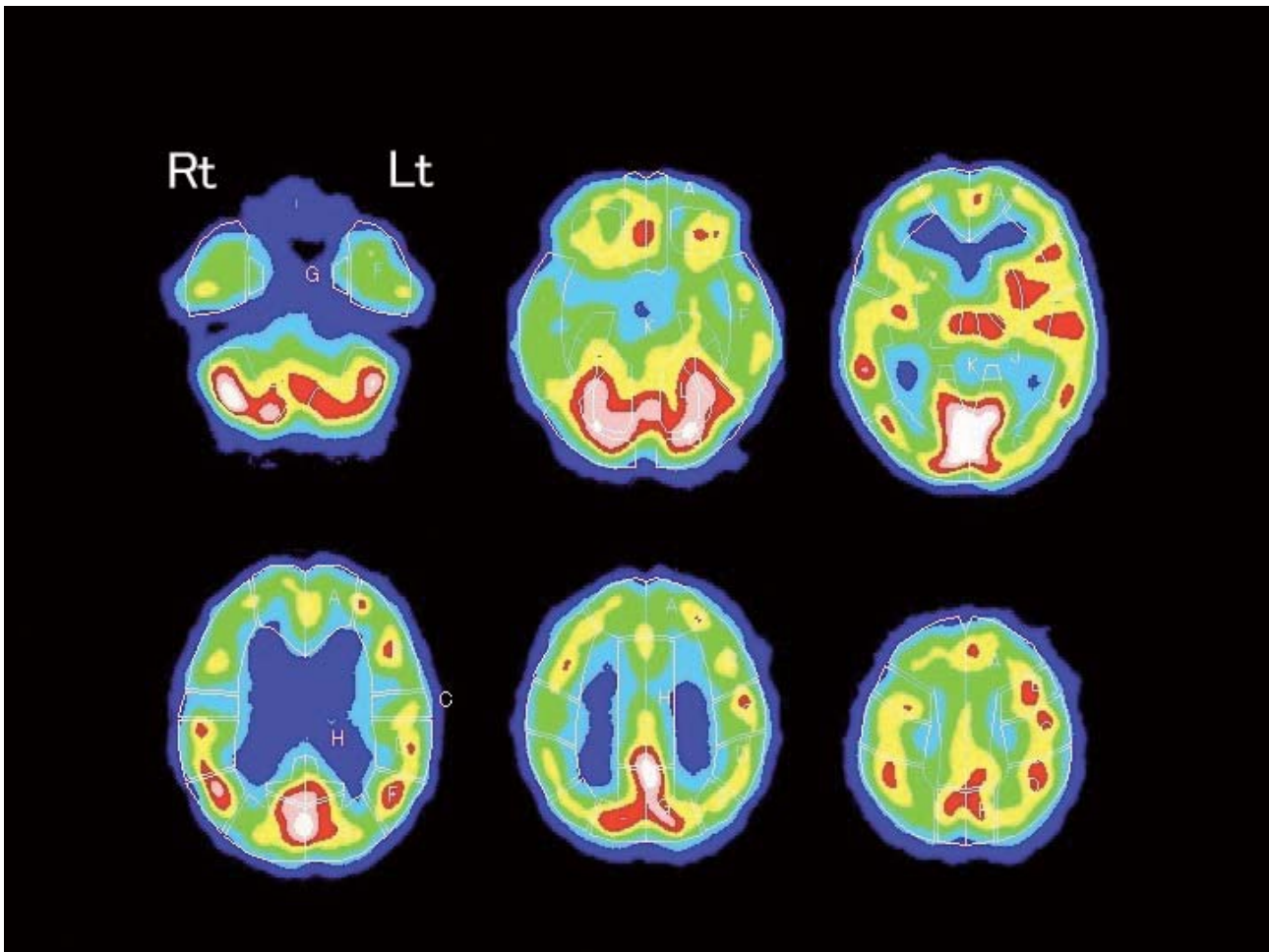


Fig. 3

Single photon emission computed tomography (SPECT) 20 days after surgery demonstrates areas of low perfusion in both the frontal and temporal lobes and right thalamus.

においては瘤頸部からの血管は、低形成な後交通動脈に合併した前脈絡叢動脈ではないと判断していた。しかし、後交通動脈が低形成の場合には、視床灰白隆起動脈が前脈絡叢動脈から分岐するという報告もあり⁷⁾、いずれの場合でも、手技において、視床灰白隆起動脈が後交通動脈や場合によっては前脈絡叢動脈から分岐する可能性があり、一時的な灌流障害により健忘症候群の原因となりうることに留意すべきであると考えられる。さらに前脈絡叢動脈領域の梗塞が、持続する注意障害、記憶力障害、遂行機能障害の原因となることも報告されており¹⁶⁾、本症例では脳梁膨大部や帯状回を含めた多発梗塞巣が出現したことが影響していると考えられるが、前脈絡叢動脈の一時的な灌流障害も原因となった可能性も否定できない。

また、瘤頸部から分岐している血管が塞栓手技中に閉

塞した場合の対応については、術前画像との比較による早期発見と、aspirin 内服・全身ヘパリン化・血圧管理さらに早期対応が重要であるとされている²⁰⁾。本症例でも、ACT 測定により適切な全身ヘパリン化がなされていること、aspirin 投与がなされていること、頸部周囲の親血管内の造影剤欠損部が明らかではなく時間をあけても術前の血管撮影と比較して頸部周囲の状態に変化がなかったことから主たる閉塞の原因が既存のコイルではないかと疑い、HyperForm balloon を使用して起始部を開けるようにコイルに圧着させる方法を行った後、マイクロカテーテルから慎重に造影し、開通を確認した。

くも膜下出血による記憶障害は、出血そのものによる瀰慢性の脳障害や脳内血腫、手術による侵襲、脳血管攣縮、水頭症の影響など多くの要因が関与するという⁹⁾。本症例で生じた記憶障害は改善傾向にあるものの、多発

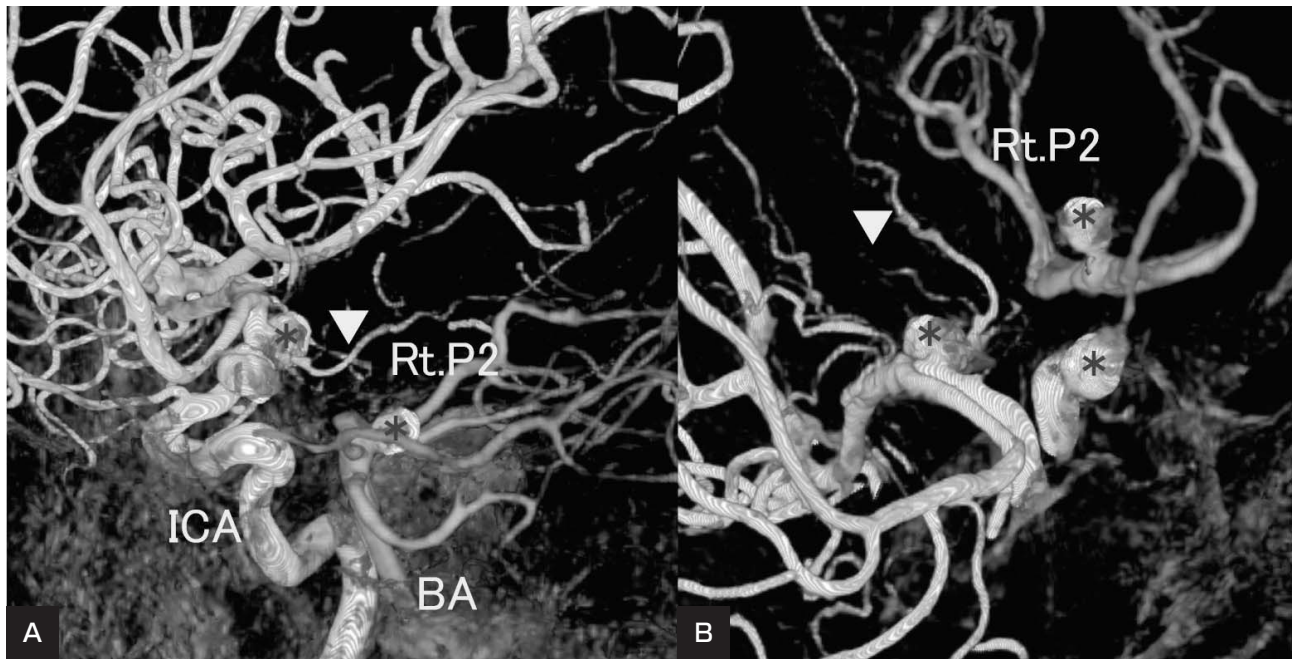


Fig. 4

Fusion-image of the right carotid angiogram (Rt. CAG) and vertebral angiography (VAG; three-dimensional digital subtraction angiography) 6 months after surgery. Both the VAG and Rt. CAG images were fused using manual methods. The asterisk (*) indicates post-coiling aneurysms. A near lateral view (A) and oblique view (B) show the right anterior choroidal artery (arrowhead) branching from the neck of the aneurysm.

BA : basilar artery, ICA : internal carotid artery, P2 : the second segment of posterior cerebral artery

性脳動脈瘤に対するコイル塞栓術後の合併症として生じた症候である。周術期血栓塞栓性合併症は動脈瘤コイル塞栓術時に注意すべき合併症であり、ガイドイングカテーター内の凝血塊、コイル表面での凝血塊形成、血管攣縮や不適切な位置に留置されたコイルによる親血管内の血液凝血が原因とされており、破裂脳動脈瘤に対するコイル塞栓術における脳血栓塞栓症は2.4-6.7%^{3,5,6,19)}と少なくない。これまでに未破裂IC-PC動脈瘤に対するコイル塞栓術後に麻痺、失語症状が出現した例の報告¹⁵⁾はあるが、後交通動脈や前脈絡叢動脈が関与した破裂脳動脈瘤コイル塞栓術後の高次脳機能障害についての詳細な報告はない。今後ますます増えると予想されるコイル塞栓術においても病巣によっては何らかの高次脳機能障害を来す可能性があり、本症例は貴重な一例と考える。今後の破裂脳動脈瘤コイル塞栓術成績向上のためにも、周術期からの詳細な評価と原因を究明する姿勢が重要であると考えられる。

本論文に関して、開示すべき利益相反状態は存在しない。

文献

- 1) Akiguchi I: Amnesia due to thalamic lesion. *No To Shinkei* 47:429-435, 1995.
- 2) Alexander MP, Loverme SR: Aphasia after left hemispheric intracerebral hemorrhage. *Neurology* 30:1193-1202, 1980.
- 3) Brilstra EH, Rinkel GJ, van der Graaf Y, et al: Treatment of intracranial aneurysms by embolization with coils: a systematic review. *Stroke* 30:470-476, 1999.
- 4) Endo H, Sato K, Kondo R, et al: Tuberothalamic artery infarctions following coil embolization of ruptured posterior communicating artery aneurysms with posterior communicating artery sacrifice. *AJNR* 33:500-506, 2012.
- 5) Fiehler J, Byrne JV: Factors affecting outcome after endovascular treatment of intracranial aneurysms. *Curr Opin Neurol* 22:103-108, 2009.
- 6) Gallas S, Pasco A, Cottier JP, et al: A multicenter study of 705 ruptured intracranial aneurysms treated with Guglielmi detachable coils. *AJNR* 26:1723-1731, 2005.
- 7) Gillilan LA: The arterial and venous blood supplies to the forebrain (including the internal capsule) of primates. *Neurology* 18:653-670, 1968.
- 8) Henri M. Duvernoy: The human hippocampus. Third edition. New York, Springer, 2005, 26-35.
- 9) 板倉 徹, 西林宏起, 新谷亜紀, 他: くも膜下出血と高次脳機能. *神経心理学* 20:213-220, 2004.
- 10) 伊藤聡行, 塩川芳昭, 斎藤 勇: くも膜下出血術後の記憶障害. *Clin Neurosci* 16:171-173, 1998.

- 11) 小宮山雅樹:脳脊髄血管の機能解剖 詳細版. 第1版. 大阪, メディカ出版, 2011, 323-324.
- 12) Lindqvist G, Norlen G: Korsakoff's syndrome after operation on ruptured aneurysm of the anterior communicating artery. *Acta Psychiatr Scand* **42**:24-34, 1966.
- 13) Maeshima S, Naka D, Nakai K, et al: A case of amnesic syndrome caused by hematoma in the left anterior medial thalamus. *No Shinkei Geka* **24**:53-56, 1996.
- 14) Maeshima S, Ueyoshi A, Tsuura M, et al: Transient aphasia and persistent amnesia after surgery for internal carotid artery artery-posterior posterior communicating artery aneurysm. *J Clin Neurosci* **9**: 710-713, 2002.
- 15) Pelz DM, Lownie SP, Fox AJ: Thromboembolic events associated with the treatment of cerebral aneurysms with Guglielmi detachable coils. *AJNR* **19**:1541-1547, 1998.
- 16) Rousseaux M, Cabaret M, Serafi R, et al: An evaluation of cognitive disorders after anterior choroidal artery infarction. *J Neurol* **255**:1405-1410, 2008.
- 17) Schnider A, Gutbrod K, Hess CW, et al: Memory without context: amnesia with confabulations after infarction of the right capsular genu. *J Neurol Neurosurg Psychiatry* **61**:186-193, 1996.
- 18) Tatemichi TK, Desmond DW, Prohovnik I, et al: Confusion and memory loss from capsular genu infarction: a thalamocortical disconnection syndrome? *Neurology* **42**:1966-1979, 1992.
- 19) van Rooji WJ, Sluzewski M, Beute GN, et al: Procedural complications of coiling of ruptured intracranial aneurysms: incidence and risk factors in a consecutive series of 681 patients. *AJNR* **27**:1498-1501, 2006.
- 20) Yamane F, Ishihara S, Kohyama S, et al: Local thrombus formation at the coil-parent artery interface during endovascular coil embolization of cerebral aneurysms. *J Neurol Surg A Cent Eur Neurosurg* **73**:358-368, 2012.

JNET 6:262-269, 2012

要 旨

【目的】内頸動脈 - 前脈絡叢動脈破裂脳動脈瘤コイル塞栓術後に重度の健忘症候群を呈した症例を報告する。**【症例】**34歳, 男性. くも膜下出血で発症し, 多発脳動脈瘤を認め, 内頸動脈前脈絡叢動脈分岐部瘤を含めた計3箇所の動脈瘤に対し, コイル塞栓術を施行した. 術中に一時的な前脈絡叢動脈の閉塞を認め対処したが, 術後, 見当識障害, 近時記憶障害や記銘力障害, 遂行機能障害を認めた. MRIでは右内包膝部, 脳梁膨大部等に多発性梗塞巣を認めた.**【結論】**本例は後交通動脈が未発達で前脈絡叢動脈から視床灰白隆起動脈が分岐していたために, 同血管の一時的な血行途絶が直接的に辺縁系のPapez回路を損傷し, 健忘症候群が生じたと考えられた.