

脳動静脈奇形の病態と治療—Multimodal treatment 時代の直達術の現状と将来展望—

栗田 浩樹, 吉川 雄一郎, 池田 俊貴, 竹田 理々子, 鈴木 海馬, 鈴木 隼, 上出 智也
埼玉医科大学国際医療センター脳卒中外科

Role of Direct Surgery for Arteriovenous Malformations in the Multimodal Treatment Era

Hiroki Kurita, M.D., Ph.D., Yuichiro Kikkawa, M.D., Ph.D., Toshiki Ikeda, M.D., Ph.D.,
Ririko Takeda, M.D., Ph.D., Kaima Suzuki, M.D., Ph.D., Shun Suzuki, M.D., and
Tomoya Kamide, M.D., Ph.D.

Department of Cerebrovascular Surgery, International Medical Center, Saitama Medical University

Recently, recommendations of managing cerebral arteriovenous malformations (AVMs) with multimodal treatment in conjunction with the completion of the ARUBA study have significantly reduced the number of direct surgeries for AVMs. Nevertheless, favorable safety profiles and cure rates can still be achieved with appropriate patient selection and judicious use of intraoperative support devices. In this article, we present our experience in the direct surgery of AVMs in the present setting, and discuss the central role of surgery to promote treatment outcomes. In addition, it is important to utilize practice-based data to establish indication criteria that reflects surgical outcomes.

(Received September 19, 2020; accepted October 7, 2020)

Key words : cerebral arteriovenous malformation, direct surgery, hybrid surgery, surgical assistance, treatment outcome

Jpn J Neurosurg (Tokyo) 29 : 845-851, 2020

はじめに

脳動静脈奇形 (cerebral arteriovenous malformation : AVM) に対する multimodal treatment が定着した現在⁴⁾⁷⁾²²⁾²³⁾²⁶⁾, 直達術が果たす役割に関して種々の意見があり, 施設間による治療戦略のバラツキも大きい。また, ARUBA study²⁰⁾の結果から, 最近では未出血例の治療適応自体が疑問視されている。本稿では現時点における AVM に対する治療の標準化と個別最適化に関して直達術が果たす役割について, 具体的症例を提示しながら考

察する。

当施設における AVM 治療の現状

当施設は年間 50 例を超える AVM 患者を manage する high volume center である。このうち 20 例程度は①無症候性である, あるいは②治療に伴う risk が自然歴を上回ることが予想される, などの理由により保存的加療が選択されるが, 半数を超える症例 (年間 20~30 例) では治療介入が選択されている。積極的治療が考慮される場合

連絡先: 栗田浩樹, 〒350-1298 日高市山根 1397-1 埼玉医科大学国際医療センター脳卒中外科
Address reprint requests to: Hiroki Kurita, M.D., Ph.D., Department of Cerebrovascular Surgery, International Medical Center, Saitama Medical University, 1397-1 Yamane, Hidaka-shi, Saitama 350-1298, Japan

Table 1 AHA recommendations for the management of intracranial AVMs (2001) (excerpt)

1. Surgery is strongly considered for SMG-I, II lesions
2. SRT is considered for SMG-I, II lesions with increasing surgical risk
3. Combined approach (TAE + surgery) is feasible for SMG-III lesions
4. Surgery only is not recommend for SMG-IV, V lesions
5. Multimodal treatment seems helpful for SMG-III, IV, V lesions

SMG : Spetzler-Martin grade, SRT : stereotactic radiation therapy, TAE : transarterial embolization

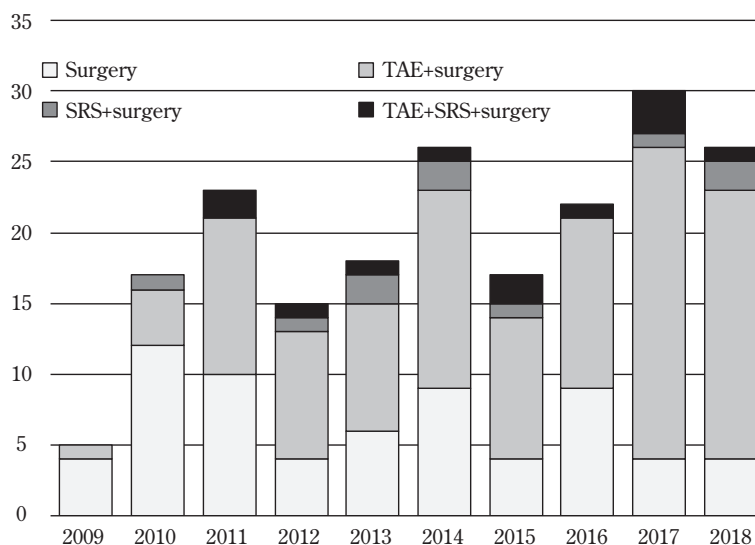


Fig. 1 Bar charts representing the number of direct surgery of AVMs in our institution during the past 10 years

A significant proportion of patients underwent endovascular transarterial embolization (TAE) and/or stereotactic radiosurgery (SRS) before the surgery.

は、すべての症例で、脳血管内治療科との合同カンファレンスが開催され、統一した基準 (structured approach)のもとに、原則的に2001年のAmerican Heart Association (AHA) のガイドライン²¹⁾(Table 1) に準拠した戦略をとっているが、low grade (Spetzler-Martin I, II²⁷⁾) AVMの患者に対しても、安全に塞栓が可能と考えられるものに関しては hybrid surgery として積極的に塞栓術を併用している⁸⁾⁻¹²⁾のが特徴である。当施設においては、ARUBA study 以降も直達術の件数は減少傾向にはなく、現在でも AVM に対する main treatment modality になっているが、塞栓術や radiosurgery などの先行治療を受けた AVM に対する手術が経時的に増加している (Fig. 1)。

塞栓術後の AVM に対する直達術

戦略的な transarterial embolization (TAE) による支援は、以下の2つの点で現在の AVM 摘出術において最も重要なコンセプトの1つである。第一は、nidus の裏から、あるいは eloquent area から入る feeder の処理である。従来、AVM に対する手術は、血管構造を術中に直視下に把握するために、nidus の長径に対して “perpendicular” に approach することが原則であったが、塞栓術の併用により、より “tangential” な approach が可能となり、小型でも eloquent area にある病変や多系統の feeder をもつ病変で有用である (Fig. 2)。第二は、high-flow で大型の high-grade (Spetzler-Martin III~V) AVM においても、staged TAE を併用することにより、術前に十分な段階的 flow reduction が得られると、①摘出に伴う drastic

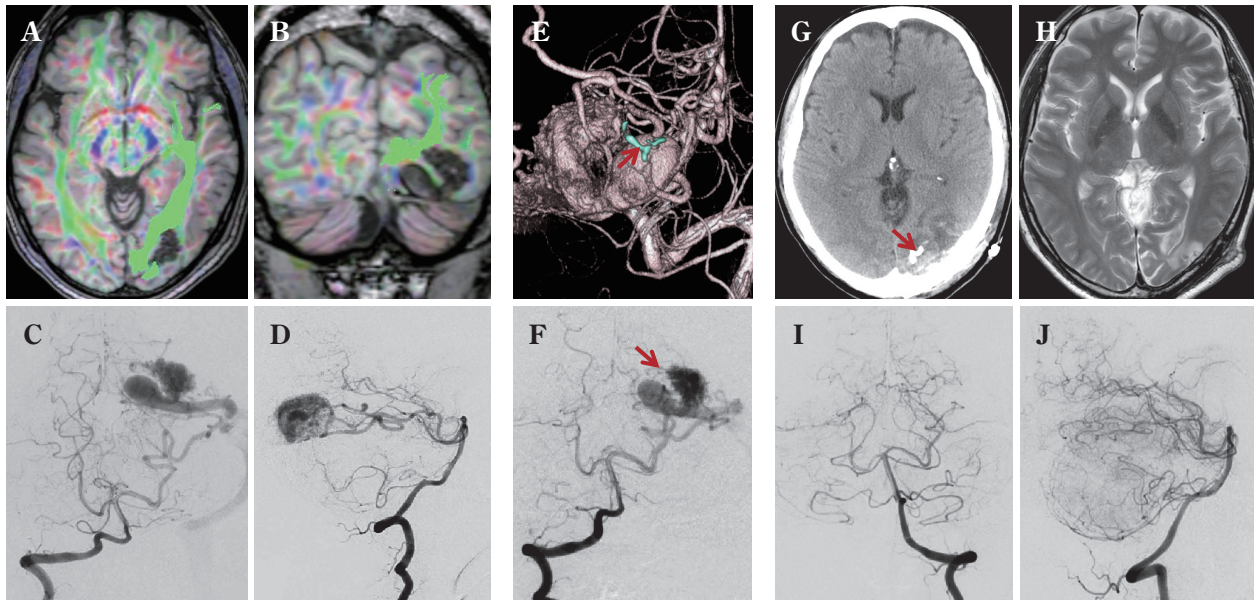


Fig. 2 Representative cases of hybrid surgery (application of TAE and resection in a single session) in patients with small AVMs presenting with symptomatic seizure [Reproduced from Ref. #11, with permission]

- A, B** : Preoperative MRI-tractography showing a small AVM surrounded by optic radiation fibers in the left occipital lobe.
C, D : Preoperative angiograms showing a small nidus that is mainly fed by branches of posterior temporal artery and drains into the transverse sinus.
E, F : Angiograms after targeted embolization of strategic medial feeder (**E**, arrow). Medial part of the nidus was occluded (**F**, arrow), and subsequently, the lesion was dissected from lateral side.
G : Postoperative CT showing the localization of the embolized feeder (arrow).
H : Postoperative MRI showing the preservation of visual cortex and optic radiation fibers. The patient showed no visual field defect.
I, J : Postoperative angiograms showing total removal of the AVM.

な周囲脳血流の変化が抑えられ、術後の hemodynamic な合併症が予防されること、② nidus の減圧により、nidus 自体を術中安全に牽引することが可能となり、周囲の赤虫血管の発達も少なく、nidus 表面ぎりぎりの plane で剥離ができようになることである (Fig. 3)。手技の詳細やポイントは他稿^{9)–15)}に譲るが、術前塞栓術の併用により、摘出術の難度は確実に下がり、近年の手術成績の飛躍的向上に寄与している。

Radiosurgery 後の AVM に対する直達術

近年の radiosurgery の急速な普及により、周囲に radiation-induced edema や radiation necrosis, あるいは cyst や cavernous malformation 様の repetitive な出血を生じて進行性の神経学的悪化を生じる例が散見されるようになったが、当施設ではこのような変性 AVM に対する salvage treatment としての直達術の頻度も増加している。この病態の本質は、周囲脳における radiation vascu-

lopathy による血漿および血球成分の漏出であり、手術では、変性した nidus とともに周囲の壊死巣を除去することが重要である¹²⁾。摘出後、数カ月で edema は消退し、神経症候も改善する。変性した AVM 自体は血流が scanty のため、手術の難度は一般的に低く、最大 20 年の follow up で、長期的にも cyst の再発や再出血を生じた症例は経験していない (Fig. 4)。

考 察

新しい塞栓物質 (Onyx) の認可や顕微鏡手術技術の進歩、また必要に応じて術中 3D-angiography や super-selective angiography, 塞栓術などが施行できるハイブリッド手術室の普及により、AVM に対する直達術は、近年最も難度が低下した手術と思われる^{1)–4)5)7)8)11)18)28)}。さらに従来 “normal perfusion pressure breakthrough (NPPB) syndrome”, あるいは “occlusive hyperemia” と称された術後の hemodynamic complication も激減してお

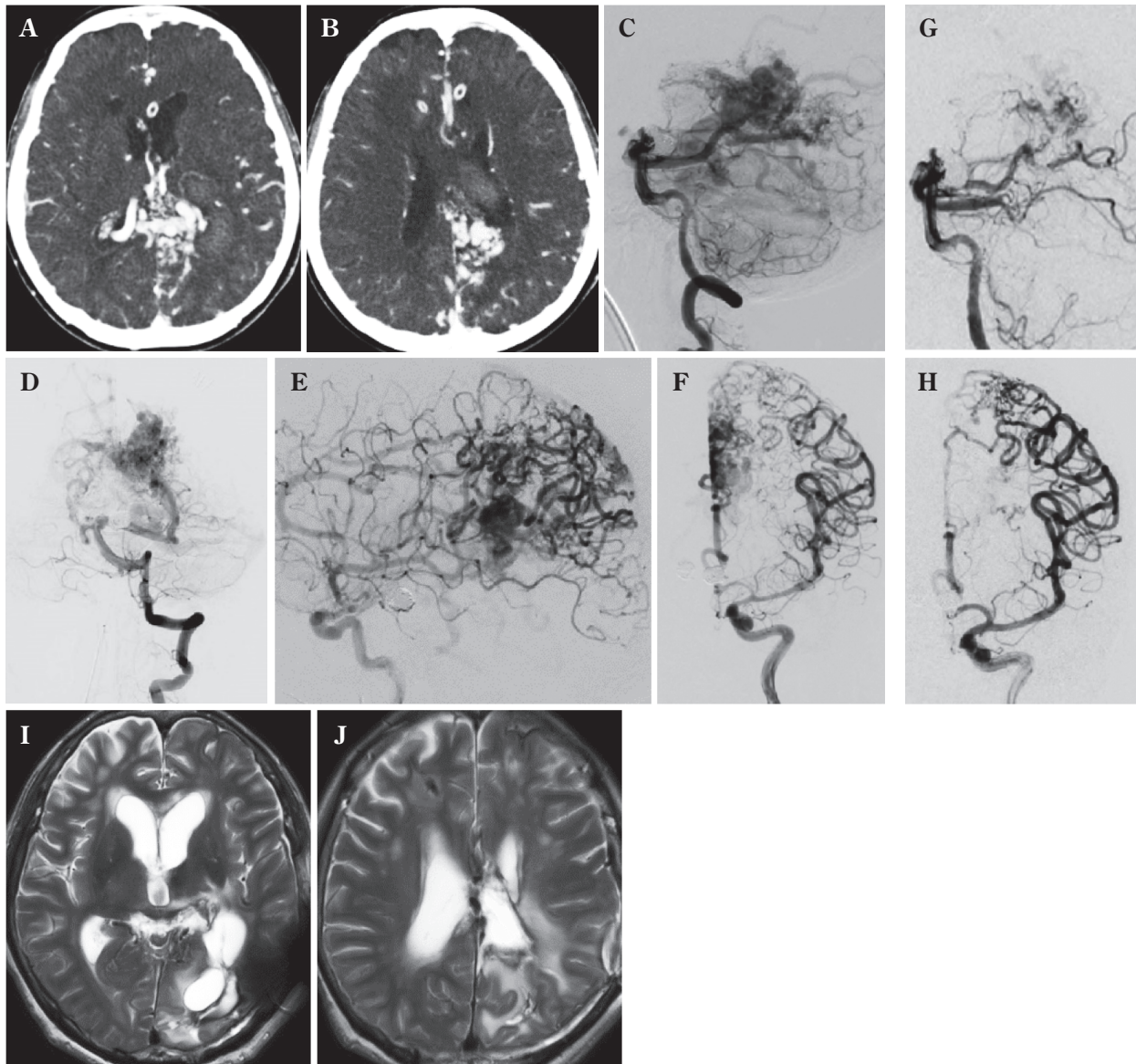


Fig. 3 Representative cases of staged TAE and resection in patients with high-flow AVM presenting with repeated hemorrhage despite previous SRS and TAE

The patients showed mild right-sided hemiparesis and right-sided hemianopia before treatment.

A, B : Preoperative contrast-enhanced CT images showing the localization of AVM.

C - F : Preoperative angiograms showing high-flow huge posterior callosal-left parietal AVM fed by posterior/ anterior/middle cerebral arteries draining into the vein of Galen.

G, H : Angiograms after staged TAE of feeders from posterior choroidal and anterior cerebral arteries.

I, J : Postoperative T2-weighted MR images showing disappearance of the AVM. After surgery, the patient recovered without neurological deterioration.

り、外科治療の安定性およびその成績は大型や eloquent area のものでも飛躍的に向上している¹⁾⁻³⁾⁷⁾¹⁶⁾¹⁸⁾¹⁹⁾。一方で、multimodal treatment の定着により⁴⁾⁷⁾²²⁾²³⁾²⁶⁾、直達術が選択される機会は年々減少し、特に2014年にARUBA study²⁰⁾が発表されてからは、その傾向がより顕著である²⁴⁾。結果、最近では各施設間でAVMに対する治療方針に大きな隔たりが生じ、治療の均霑化と個別最

適化をどのように両立していくかが新たな問題になりつつある。

従来から、多くの先進施設の low-grade AVM の手術成績¹⁾²⁾は自然歴を大きく凌ぐものであったが、high-grade AVM に関しては高い morbidity が報告され、その適応が議論的であった。しかし最近では前述の 3D-angiography, CT, MRI, ultrasound, indocyanine green-videoan-

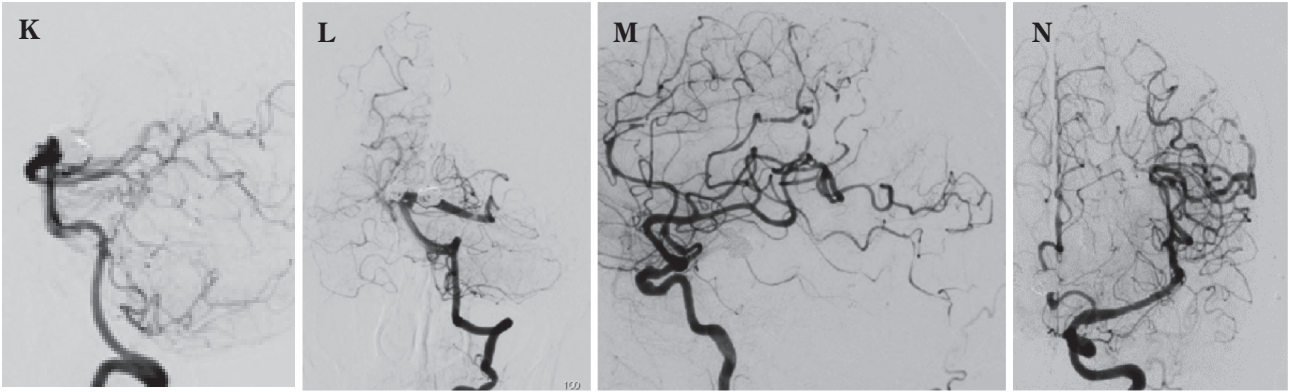


Fig. 3 (cont'd)

K-N : Postoperative angiograms showing total elimination of the arteriovenous (AV) shunt.

Nidus : 8×5×4 cm

Feeder : Lt PCA chroidal a, ACA, MCA, MMA, OA

Drainer : SSS, Galen, basal vein, petrosal vein

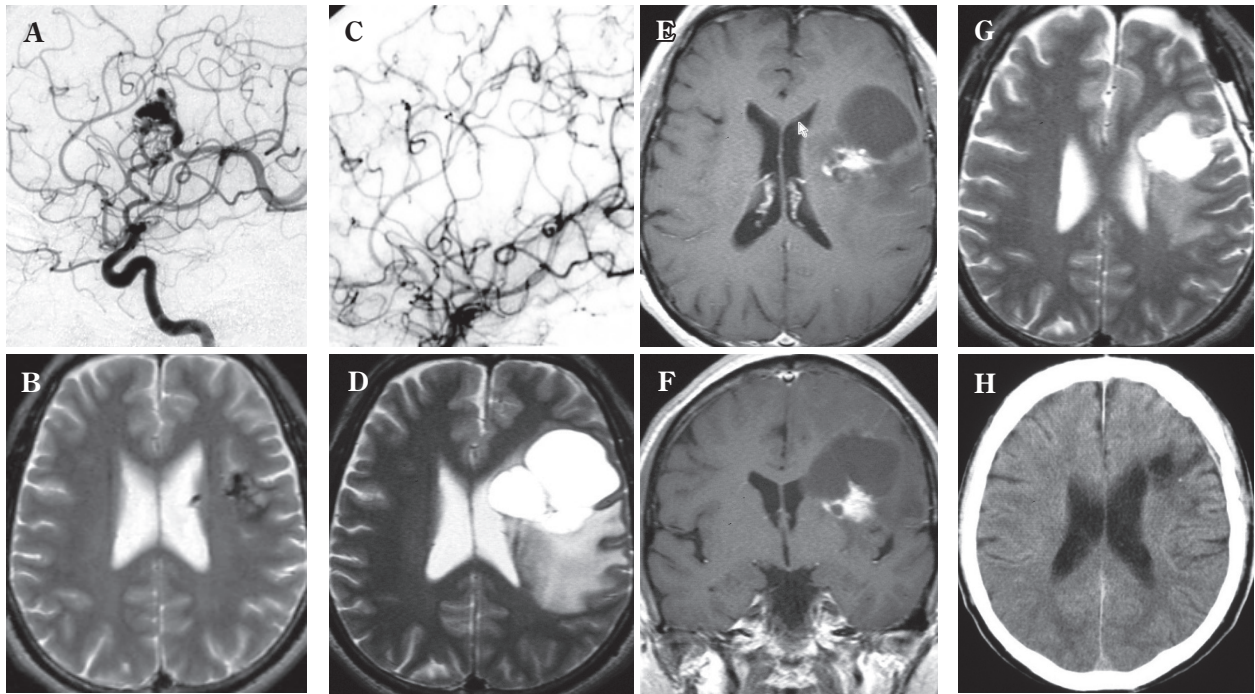


Fig. 4 A representative case of symptomatic degenerate AVM after SRS

The patient experienced progressive aphasia 5 years after SRS.

A : Initial angiogram showing small left frontal AVM.

B : Initial T2-weighted MR image showing localization of the nidus.

C : Angiogram obtained 5 years after SRS, showing total obliteration of AVM.

D : T2-weighted MR image obtained 5 years after SRS, demonstrating large cyst and brain edema around the obliterated AVM.

E, F : Contrast-enhanced T1-weighted MR images showing contrast-enhanced degenerate nidus and radiation necrosis on the wall of the cyst.

G : T2-weighted MR image obtained 1 month after surgery, showing shrinking of the cyst.

H : CT image obtained 3 months after the surgery, showing no recurrence of the cyst.

giographyなどの術中画像支援に加え、motor evoked potential (MEP)/sensory evoked potential (SEP)/auditory brainstem response (ABR)などの電気生理学的 monitoringの普及により、high-grade症例の成績は向上しており¹⁶⁾¹⁸⁾¹⁹⁾²³⁾²⁵⁾²⁸⁾、明確なstrategyと技術をもつ施設の最近の手術成績はARUBAの内科的治療群を凌いでおり⁵⁾²⁵⁾、今後最近の手術成績が蓄積されていけば、将来主たる治療modalityが外科治療に再シフトする可能性がある⁶⁾。

また、治療の適応に際しても、従来は出血例、非出血例で区別されるのみであったが、後者にはまったくの無症状のものから、1回の痙攣発作や頭痛のscreeningで発見されたもの、AVMによる症候性難治性てんかんや、進行性の神経学的悪化を呈しているものなど、治療の必要度は症例ごとに大きく異なり、個々の症例に応じて慎重かつ適確に外科適応が考慮されなければならない。疾患の希少性に加え、多彩な神経学的症候、治療手段の多様性から、今後も外科治療の適応や有効性を科学的に実証するrandomized studyの実現には大きな困難が予想される。しかし、従来のAVMのtopographyのみによる手術gradingに、①出血歴の有無と、非未出血例の症候のseverity、②既存の神経学的欠落症状の有無、③出血例では周囲脳の損傷の程度¹⁷⁾(血腫の大きさ)などの患者側のより詳細な因子とともに、最近の集学的手術支援下のAVM直達術の成績が反映された新たな術前評価システムの確立が急務である。

AVMに対して複数の治療が選択できる現在、直達術に許容されるmorbidityの幅はきわめて狭く、今後はradiosurgeryをはじめとして、各種先行治療を受けた変性AVMに対するsalvage treatmentとしての役割も一層高まっていくであろう。一方、1人の脳血管外科医が経験できる症例数は減少していくことが予想され、今後は“super-subspecialized surgery”として、限定した術者のみが施行すべきという意見も聞かれる。次代を担うAVM surgeonをいかに育成し、どのように配置していくかが、喫緊の課題である。

まとめ

Multimodal treatment時代に、外科手術は減少したが、各種手術支援により治療成績は向上し、先行治療を受けた症例の割合が増加した。今後もmultimodal treatmentの核として、直達術が考慮されていくべきであるが、そのためには新たな手術適応基準の確立と、計画的な術者育成が必要不可欠である。

Disclosure

本論文の要旨は、第40回日本脳神経外科コンGRESS・プレナリーセッション「出血性脳血管障害」(2020年8月10日)において発表した。筆頭著者および共同著者は日本脳神経外科学会会員であり、同学会へのCOI自己申告を完了している。本論文に関して開示すべきCOIはない。

文献

- 1) Bendok BR, El Tecle NE, Ahmadi TY, Koht A, Gallagher TA, Carroll TJ, Markl M, Sabbagha R, Sabbagha A, Cella D, Nowinski C, Dewald JP, Meade TJ, Samson D, Batjer HH: Advances and innovations in brain arteriovenous malformation surgery. *Neurosurgery* **74** (Suppl 1): S60-S73, 2014.
- 2) Bervini D, Morgan MK, Ritson EA, Heller G: Surgery for unruptured arteriovenous malformations of the brain is better than conservative management for selected cases: a prospective cohort study. *J Neurosurg* **121**: 878-890, 2014.
- 3) Burkhardt JK, Lasker GF, Winkler EA, Kim H, Lawton MT: Microsurgical resection of brain arteriovenous malformations in the elderly: outcomes analysis and risk stratification. *J Neurosurg* **129**: 1107-1113, 2019.
- 4) Crowley RW, Ducruet AF, Kalani MY, Kim LJ, Albuquerque FC, McDougall CG: Neurological morbidity and mortality associated with the endovascular treatment of cerebral arteriovenous malformations before and during the Onyx era. *J Neurosurg* **122**: 1492-1497, 2015.
- 5) Hernesniemi J, Romani R, Lehecka M, Isarakul P, Dashti R, Celik O, Navratil O, Niemelä M, Laakso A: Present state of microneurosurgery of cerebral arteriovenous malformations. *Acta Neurochir Suppl* **107**: 71-76, 2010.
- 6) Kato Y, Dong VH, Chaddad F, Takizawa, K Izumo T, Fukuda H, Hara T, Kikuta K, Nakai Y, Endo T, Kurita H, Xu B, Beneš V, Raftopoulos C, Pavesi G, Hodaie M, Sharma RK, Agarwal H, Mohan K, Liew BS: Expert consensus on the management of brain arteriovenous malformations. *Asian J Neurosurg* **14**: 1074-1081, 2019.
- 7) Kotowski M, Sarrafzadeh A, Schatlo B, Boex C, Narata AP, Pereira VM, Bijlenga P, Schaller K: Intraoperative angiography reloaded: a new hybrid operating theater for combined endovascular and surgical treatment of cerebral arteriovenous malformations: a pilot study on 25 patients. *Acta Neurochir (Wien)* **155**: 2071-2078, 2013.
- 8) 栗田浩樹, 石原正一郎, 大井川秀聡, 小倉丈司, 竹田理々子, 伏原豪司, 吉川信一郎, 大塚宗廣, 岡田大輔, 鈴木海馬, 柳川太郎, 佐藤大樹: AVM直達術の術中画像支援—hybrid手術室(BRAIN OR)の有用性. *Mt. Fuji Workshop on CVD* **30**: 122-127, 2012.
- 9) 栗田浩樹, 大井川秀聡, 竹田理々子, 中島弘之, 小倉丈司, 池田俊貴, 吉川信一郎, 大塚宗廣, 鈴木海馬, 佐藤大樹, 柳川太郎, 柴田碧人, 池田峻介: 脳動静脈奇形と硬膜動静脈瘻の直達術—なにが同じでなにが異なるのか? *脳外誌* **22**: 904-910, 2013.
- 10) 栗田浩樹, 竹田理々子, 池田俊貴, 吉川雄一郎, 伏原豪司, 大井川秀聡, 小倉丈司, 石原正一郎: 脳動脈瘤・脳動静脈奇形に対するhybrid手術の現状と展望—直達術の立場より. *脳外誌* **24**: 173-179, 2015.
- 11) 栗田浩樹, 神山信也: 脳血管外科の今を知る⑤ 血管内塞栓術を生かした脳動静脈奇形(AVM)外科治療. *脳外速報* **27**: 369-373, 2017.

- 12) 栗田浩樹, 竹田理々子, 吉川雄一郎, 池田俊貴, 寺西亮雄, 池上方基, 武裕士郎, 鈴木隼, 大井川秀聡, 神山信也: Multimodality 時代の脳動脈瘤直達術. *脳外誌* **28**: 127-133, 2019.
- 13) 栗田浩樹: 第3章. 脳動静脈奇形の治療-II. 脳AVM (S & M grade III-IV) の外科治療. 中瀬裕之編: プライム脳神経外科 第3巻: 脳・脊髄動静脈奇形と頭蓋内・脊髄硬膜動静脈瘻. 東京, 三輪書店, 2019, pp.73-79.
- 14) 栗田浩樹: SM Grade 3 の脳動静脈奇形の治療 (開頭手術). 黒田 敏編: NS NOW シリーズ 18 Neurosurgical Controversies 脳神経外科の最新ディベート. 東京, メジカルビュー, 2019, pp.128-134.
- 15) 栗田浩樹: VI. 脳血管障害. ④脳動静脈奇形摘出術・硬膜動静脈瘻手術. 吉村紳一監, 吉本幸司編: 脳神経外科速報 2019 年増刊号 専門医なら知っておきたい 疾患・術式別脳神経外科手術合併症の回避・対処法 Q & A 156. 大阪, メディカ出版, 2019, pp.140-146.
- 16) Lawton MT; UCSF Brain Arteriovenous Malformation Study Project: Spetzler-Martin grade III arteriovenous malformations: surgical results and a modification of grading scale. *Neurosurgery* **52**: 740-748, 2003.
- 17) Lawton MT, Du R, Tran MN, Achrol AS, McCulloch CE, Johnston SC, Quinonez NJ, Young WL: Effect of presenting hemorrhage on outcome after microsurgical resection of brain arteriovenous malformations. *Neurosurgery* **56**: 485-493, 2005.
- 18) Lin F, Jiao Y, Wu J, Zhao B, Tong X, Jin Z, Cao Y, Wang S: Effect of functional MRI-guided navigation on surgical outcomes: a prospective controlled trial in patients with arteriovenous malformations. *J Neurosurg* **126**: 1863-1872, 2017.
- 19) Mascitelli JR, Yoon S, Cole TS, Kim H, Lawton MT: Does eloquence subtype influence outcome following arteriovenous malformation surgery? *J Neurosurg* **131**: 876-883, 2018.
- 20) Mohr JP, Parides MK, Stapf C, Moquete E, Moy CS, Overbey JR, Al-Shahi Salman R, Vicaut E, Young WL, Houdart E, Cordonnier C, Stefani MA, Hartmann A, von Kummer R, Biondi A, Berkefeld J, Klijn CJ, Harkness K, Libman R, Barreau X, Moskowitz AJ; international ARUBA investigators: Medical management with or without interventional therapy for unruptured brain arteriovenous malformations (ARUBA): a multicentre, non-blinded, randomised trial. *Lancet* **383**: 614-621, 2014.
- 21) Ogilvy CS, Stieg PE, Awad I, Brown RD Jr, Kondziolka D, Rosenwasser R, Young WL, Hademenos G; Special Writing Group of the Stroke Council, American Stroke Association: AHA Scientific Statement: Recommendations for the management of intracranial arteriovenous malformations: a statement for healthcare professionals from a special writing group of the Stroke Council, American Stroke Association. *Stroke* **32**: 1458-1471, 2001.
- 22) Pandey P, Marks MP, Harraher CD, Westbrook EM, Chang SD, Do HM, Levy RP, Dodd RL, Steinberg GK: Multimodality management of Spetzler-Martin Grade III arteriovenous malformations. *J Neurosurg* **116**: 1279-1288, 2012.
- 23) Potts MB, Jahangiri A, Jen M, Sneed PK, McDermott MW, Gupta N, Hetts SW, Young WL, Lawton MT; UCSF Brain AVM Study Project: Deep arteriovenous malformations in the basal ganglia, thalamus, and insula: multimodality management, patient selection, and results. *World Neurosurg* **82**: 386-394, 2014.
- 24) Reynolds AS, Chen ML, Merkler AE, Chatterjee A, Diaz I, Navi BB, Kamel H: Effect of ARUBA on interventional treatment rates for unruptured arteriovenous malformations. *Cerebrovasc Dis* **47**: 299-302, 2019.
- 25) Rutledge WC, Abla AA, Nelson J, Halbach VV, Kim H, Lawton MT: Treatment and outcomes of ARUBA-eligible patients with unruptured brain arteriovenous malformations at a single institution. *Neurosurg Focus* **37**: E8, 2014.
- 26) Sasaki T, Kurita H, Saito I, Kawamoto S, Nemoto S, Terahara A, Kirino T, Takakura K: Arteriovenous malformation of the basal ganglia and thalamus: treatment and results in 101 cases. *J Neurosurg* **88**: 285-292, 1998.
- 27) Spetzler RF, Martin MA: A proposed grading system for arteriovenous malformations. *J Neurosurg* **65**: 476-483, 1986.
- 28) Wang M, Jiao Y, Cao Y, Wang S, Zhao J: Surgical management of complex brain arteriovenous malformations with hybrid operating technique: study protocol of a prospective registry and a pragmatic clinical trial. *BMC Neurol* **19**: 75, 2019.

要 旨

脳動静脈奇形の病態と治療: Multimodal treatment 時代の直達術の現状と将来展望

栗田 浩樹 吉川雄一郎 池田 俊貴 竹田理々子
鈴木 海馬 鈴木 隼 上出 智也

Multimodal treatment の普及や ARUBA study の結果から, 脳動脈奇形 (AVM) に対する直達術は最近減少したが, 一方治療成績は各種手術支援により飛躍的に向上している. 本稿では当科における AVM 直達術の現状を報告し, 今後 AVM に対する治療の標準化と個別最適化に際して, 直達術が果たすべき役割と確立すべき新たな適応基準について考察した.

脳外誌 **29**: 845-851, 2020