

## Multimodality 時代の脳動脈瘤直達術

栗田 浩樹<sup>1)</sup>, 竹田 理々子<sup>2)</sup>, 吉川 雄一郎<sup>1)</sup>, 池田 俊貴<sup>1)</sup>, 寺西 亮雄<sup>1)</sup>,  
池上 方基<sup>1)</sup>, 武 裕士郎<sup>1)</sup>, 鈴木 隼<sup>1)</sup>, 大井川 秀聡<sup>3)</sup>, 神山 信也<sup>4)</sup>

1) 埼玉医科大学国際医療センター脳卒中外科, 2) 帝京大学溝口病院脳神経外科, 3) 帝京大学医学部脳神経外科, 4) 埼玉医科大学国際医療センター脳血管内治療科

## Direct Aneurysm Surgery in the Multimodal Treatment Era

Hiroki Kurita, M.D., Ph.D.<sup>1)</sup>, Ririko Takeda, M.D., Ph.D.<sup>2)</sup>, Yuichiro Kikkawa, M.D., Ph.D.<sup>1)</sup>,  
Toshiki Ikeda, M.D., Ph.D.<sup>1)</sup>, Akio Teranishi, M.D.<sup>1)</sup>, Masaki Ikegami, M.D.<sup>1)</sup>, Yushiro Take, M.D.<sup>1)</sup>,  
Shun Suzuki, M.D.<sup>1)</sup>, Hidetoshi Ooigawa, M.D., Ph.D.<sup>3)</sup>, and Shinya Koyama, M.D., Ph.D.<sup>4)</sup>

1) Department of Cerebrovascular Surgery, International Medical Center, Saitama Medical University, 2) Department of Neurosurgery, Teikyo University Mizonokuchi Hospital, 3) Department of Neurosurgery, Teikyo University School of Medicine, 4) Department of Intravascular Neurosurgery, International Medical Center, Saitama Medical University

Recent technical advances in endovascular therapy for the treatment of cerebral aneurysms have led to comparisons of its benefits with those of direct microsurgical repair. The criteria for selecting an optimal approach for individual patients vary across both practitioners and institutions. Therefore, we reviewed the records of 1,977 consecutive patients, treated between 2012 and 2017 at our facility, to evaluate current aneurysm treatment strategies and their results. During the study period, of the 1,977 patients, 1,026 (51.9%) underwent microsurgical repair. Over time, the number of patients undergoing microsurgery did not decrease, but the proportion of complex aneurysms increased in the microsurgical group. Presently, patients with wide-based, irregular-shaped small aneurysms; partially thrombosed aneurysms; large/giant aneurysms; and blood blister-like aneurysms predominantly undergo microsurgery at our institution. Microsurgery continues to be a principal primary treatment modality for complex lesions or as salvage treatment after endovascular treatment. Therefore, advanced training opportunities are necessary to improve the skills of cerebrovascular surgeons.

(Received November 19, 2018; accepted December 13, 2018)

**Key words** : cerebral aneurysm, microsurgery, endovascular surgery, treatment strategy, paradigm shift  
**Jpn J Neurosurg (Tokyo) 28 : 127-133, 2019**

## はじめに

近年のコイル塞栓術や flow diverter stent などの脳血管内治療の飛躍的な発展により、脳動脈瘤治療は現在パラダイムシフトの最中にある<sup>1)4)</sup>。治療法の選択やその成績は、日本と欧米の間で、また国内の各施設間でもバ

ラツキがあり、統一した選択基準による治療戦略 (structured approach) の重要性が指摘されている。今回われわれは、過去6年間の自験例をもとに、現時点での当施設における直達術と血管内塞栓術の適応と成績から、multimodal treatment 時代の直達術の役割と将来展望について、文献的考察を加えて報告する。

連絡先: 栗田浩樹, 〒350-1298 日高市山根 1397-1 埼玉医科大学国際医療センター脳卒中外科  
Address reprint requests to: Hiroki Kurita, M.D., Ph.D., Department of Cerebrovascular Surgery, International Medical Center, Saitama Medical University, 1397-1 Yamane, Hidaka-shi, Saitama 350-1298, Japan

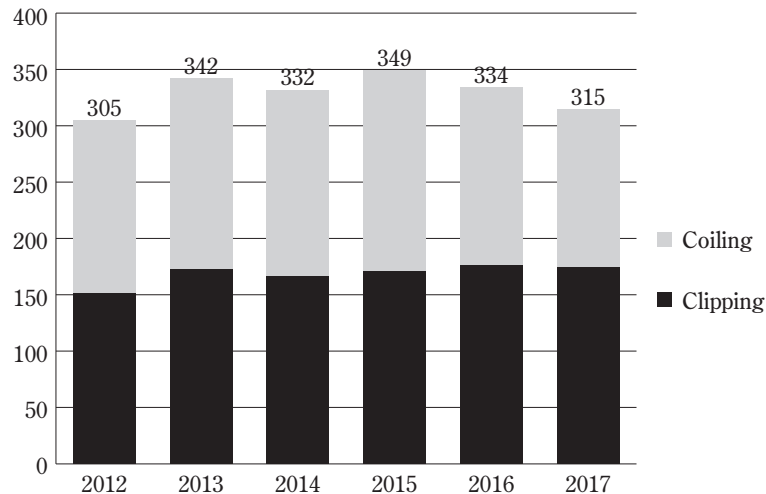


Fig. 1 Bar chart depicting aneurysm treatment patterns at our institution

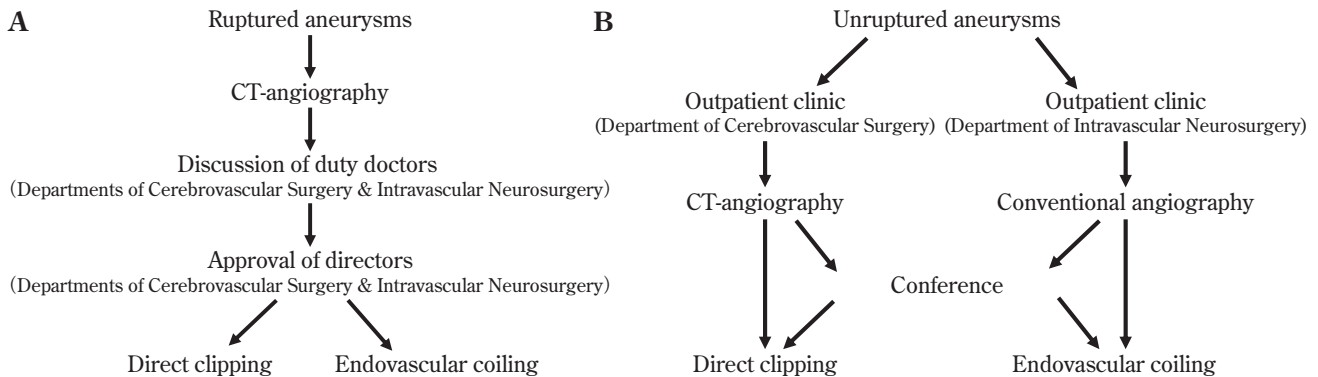


Fig. 2 Diagrams showing our structured approach toward aneurysm treatment

A : Ruptured aneurysm  
B : Unruptured aneurysm

## 方法・結果

### 1 当施設における脳動脈瘤治療の現状

当院は年間 300～350 例の脳動脈瘤の外科治療を行う high-volume center であり、過去 6 年間 (2012～2017 年) の治療総数は 1,977 例であった。うち直達術は 1,026 例 (51.9%) で施行され、この比率は 6 年間でほぼ一定しており、経時的な直達術の減少と血管内手術の増加という全国的な傾向は認められなかった (Fig. 1)。この間、破裂脳動脈瘤 (くも膜下出血) に関しては、開頭術を担当する脳卒中外科と、血管内手術を担当する脳血管内治療科の当番医 (日中)、あるいは当直医 (夜間、休日) が必ず協議し、両科の診療部長の了解を得て迅速に決定する。一方未破裂脳動脈瘤に関しては、それぞれの診療科に開頭術あるいは血管内塞栓術目的に紹介されたものを

除き、両科でカンファレンスを行って決定する、という統一した戦略 (structured approach) のもとに治療法が選択された (Fig. 2)。選択基準として、破裂脳動脈瘤では、患者の年齢や全身状態を考慮した後、動脈瘤の形状からより高い根治性が得られる治療を提供することを基本としたが、両者で同じ根治性、安全性が見込まれる場合は侵襲性の低い血管内塞栓術を選択した。一方、未破裂脳動脈瘤に関しては、脳卒中外科および脳血管内治療科にそれぞれ clipping 術、coil 塞栓術を目的に紹介された患者は、同等の治療成績が見込まれる場合は、その診療科が治療を行うことを原則としたが、合同カンファレンスの結果、約 20% が転科して治療された。当院では、現在 flow diverter stent が使用できない環境にあること、また全国より直達術、あるいは血管内治療目的に紹介される患者が多数を占めることなど、多くのバイアスが存在す

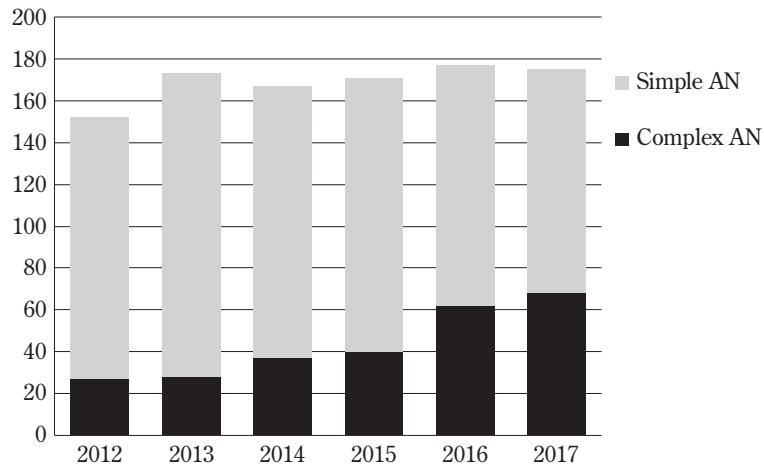


Fig. 3 Bar chart showing aneurysm surgery patterns in our institution

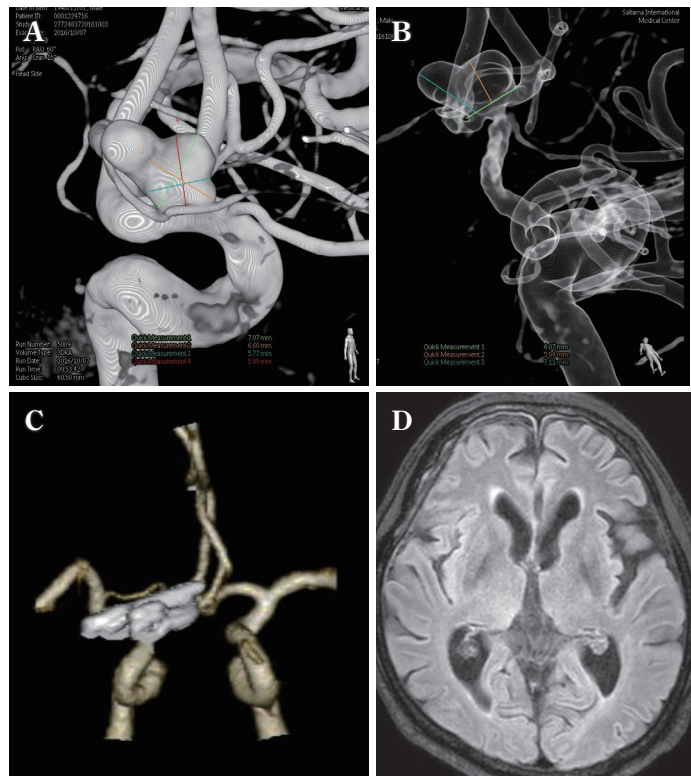


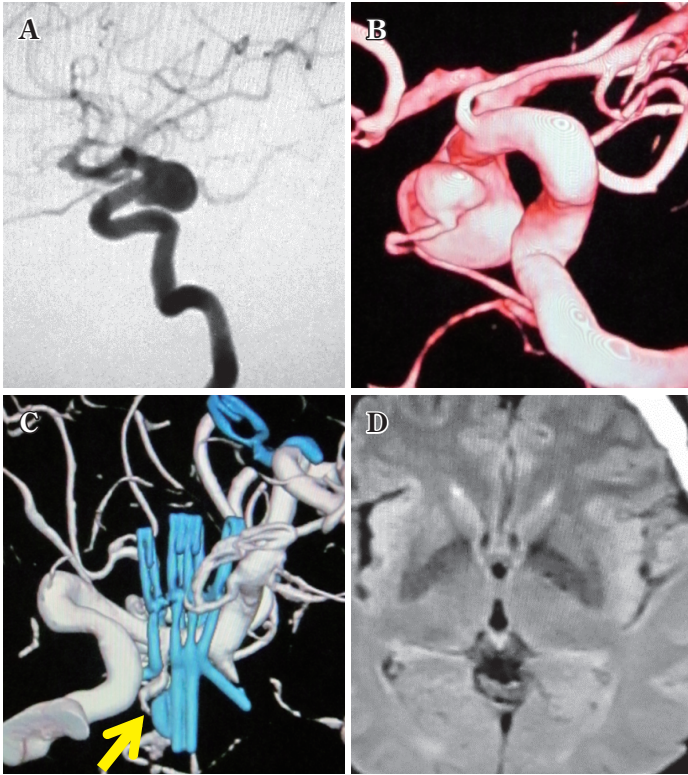
Fig. 4 Imaging studies in a 68-year-old male presenting with headaches

- A, B : Preoperative three-dimensional (3D)-angiograms show an irregular-shaped wide-neck anterior communicating artery aneurysm.
- C : Postoperative 3D-computed tomography (CT) angiogram showing complete obliteration of the aneurysm.
- D : Postoperative magnetic resonance (MR) imaging showing no complications.

るが、この戦略下で過去6年間の直達術の手術数はほぼ一定していた。しかし、いわゆる高難度脳動脈瘤〔大型、巨大、部分血栓化、mass effectを呈する症候性未破裂動脈瘤、blood-blister like aneurysm (BBA) など〕の比率が経年的に増加傾向にあった (Fig. 3)。

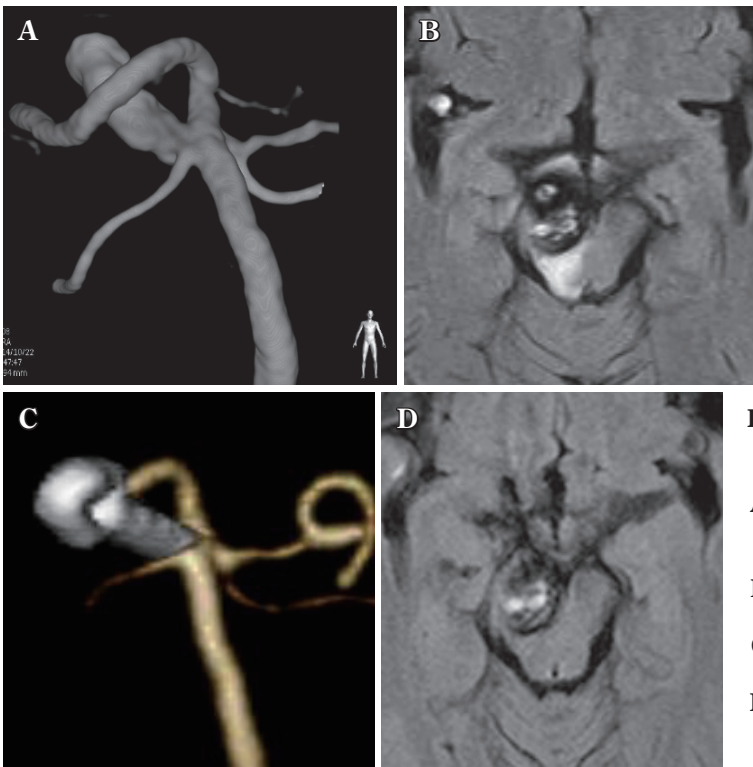
## ② 当施設における脳動脈瘤直達術の役割

現在、当施設で通常的小型脳動脈瘤に対してその形状にかかわらず直達術が優先されるのは中大脳動脈瘤 (MCA) のみであり、その多くで、低侵襲の小開頭による distal trans-sylvian key-hole approach が使用されている<sup>13)14)</sup>。内頸動脈瘤や前交通動脈瘤で直達術が選択されるのは約半数であり、wide neckなものや、多数の bleb



**Fig. 5 Imaging studies in a 57-year-old female presenting with headaches**

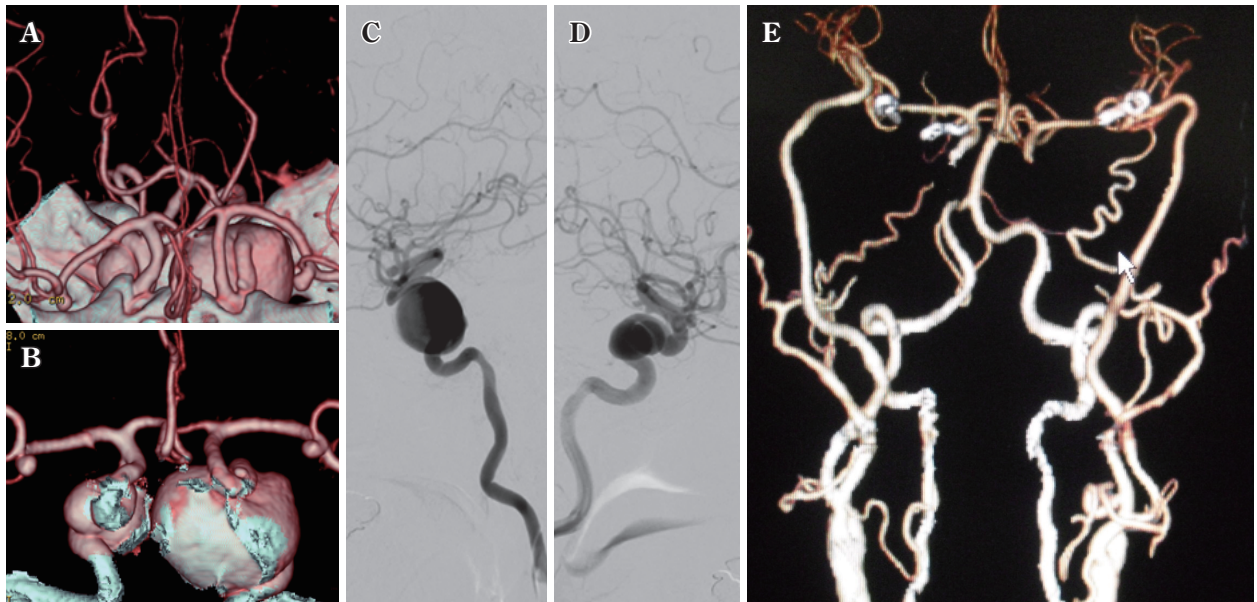
- A, B :** Preoperative two-dimensional (2D, **A**)- and 3D (**B**)-left internal carotid arteriograms showing a posterior communicating artery aneurysm ; the posterior communicating artery originates from the dome of the lesion.
- C :** Postoperative 3D-left internal carotid arteriogram showing complete obliteration of the aneurysm with preservation of the posterior communicating artery (arrow).
- D :** Postoperative MR imaging showing no complications.



**Fig. 6 Imaging studies in a 72-year-old male presenting with progressive diplopia and left hemiparesis**

- A :** Preoperative 3D-angiogram showing a partially thrombosed, right basilar artery-superior cerebellar artery aneurysm.
- B :** Preoperative MR imaging showing the aneurysm with a significant mass effect in the midbrain.
- C :** Postoperative 3D-CT angiogram showing complete obliteration of the aneurysm.
- D :** Postoperative MR imaging showing aneurysm resolution and improvement of the mass effect in the midbrain.





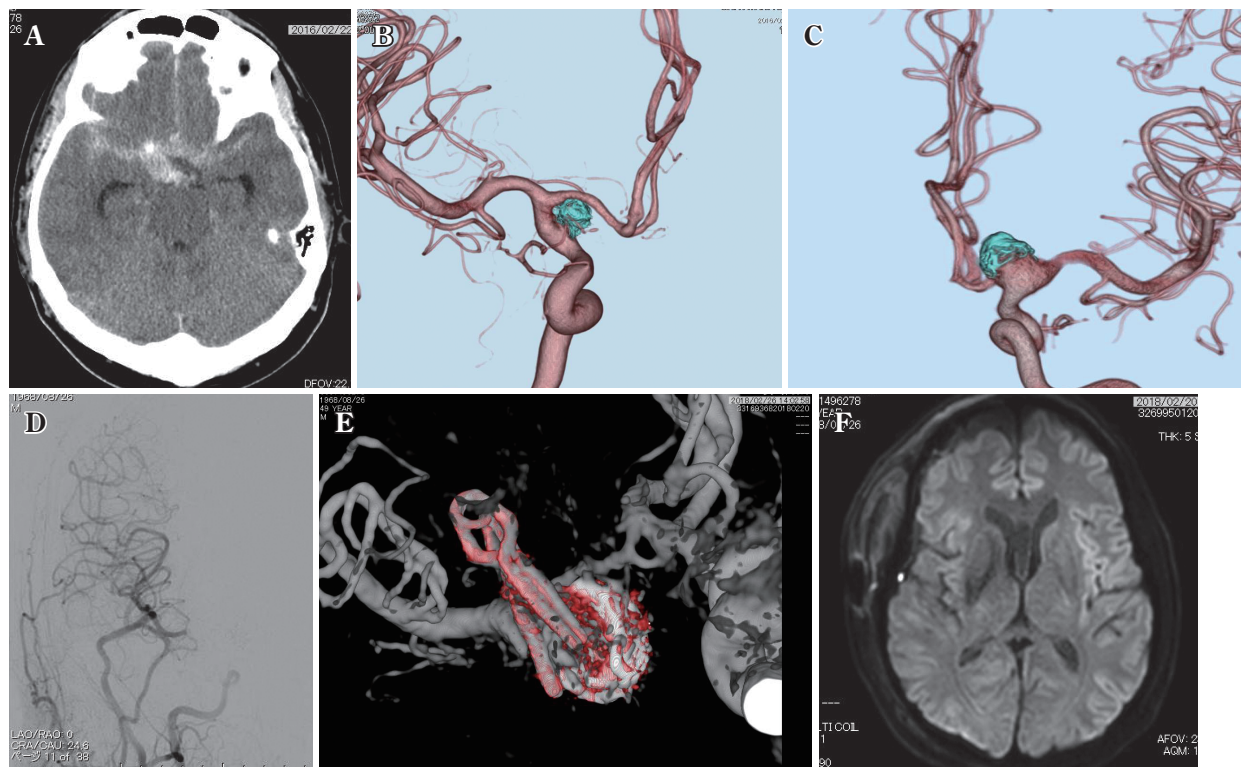
**Fig. 7** Imaging studies in a 66-year-old female presenting with right oculomotor and abducens palsy  
**A-D** : Preoperative 3D-CT angiograms (**A, B**) and left (**C**) and right (**D**) internal carotid arteriograms showing bilateral internal carotid large aneurysms and middle cerebral artery aneurysms, respectively.  
**E** : Postoperative 3D-CT angiogram showing complete obliteration of the aneurysms after bilateral cervical carotid artery occlusion, EC-RA-M2 bypass, and clipping.

を有して形状が複雑なもの (Fig. 4), 血管内塞栓術では穿通枝の温存が困難と考えられるもの (Fig. 5)が多い。一方、後方循環の動脈瘤に関しては、そのほとんどで血管内治療が選択されており、直達術が選択されるのは、血管内治療がいろいろな理由で困難と判断された症例に限られる。

また、当施設でほぼ全例で直達術が選択されてきたのが、周囲に mass effect を呈して迅速な減圧が必要な部分血栓化動脈瘤 (Fig. 6) や、巨大脳動脈瘤 (Fig. 7), coil 塞栓術後の再発症例 (Fig. 8), BBA などである。それぞれの entity に対する治療成績の詳細は他稿に譲るか<sup>5)~10)12)</sup>, 同一観察期間 (2012~2017) において、このような高難度動脈瘤に対して、母血管を温存する neck clipping が可能であったのは約 6 割に留まり, trapping + bypass の他, flow reversal や flow alteration により動脈瘤への hemodynamic stress を減じて血栓化・縮小化を促す戦略<sup>5)8)9)</sup>や, clip による neck の partial clipping (neck plasty) により, coil で根治性が高い side wall type に動脈瘤を deform 後, coil 塞栓術を追加する hybrid surgery<sup>10)</sup>などが個々の症例に合わせて適応された結果, 術後に患者の modified Rankin Scale (mRS) は大多数の症例で維持することが可能であった。

## 考 察

脳動脈瘤治療におけるパラダイムシフトは、近年確実に進行しているが、そのスピードは各施設で差が大きく<sup>14)</sup>, 現在でもほぼ全例を直達術で治療している施設から、大多数を血管内で治療している施設までである。しかし重要なのは、「治療可能である」ということと「最適な治療である」ことは、まったく異なる概念であり、前者は脳血管外科医や脳血管内治療医が単独で判断可能だが後者は不可能である、ということである。この意味で、われわれは脳血管外科を志す若手全員に、原則脳血管内治療専門医を取得させる方針をとっている。本稿では、当院における脳動脈瘤治療の現況を報告した。今回の検討では、同一の基準で治療方針を決定しても、血管内手術の技術的な発展により、直達術が直接的に減少するという結果は得られなかった。しかし経年的に単純な clipping 術の割合は減少傾向にあり、これは今後も継続するものと思われる。最近の review でも clipping 術が根治性、安全性ともに優位である中大脳動脈瘤<sup>11)</sup>を除き、近い将来に小型の脳動脈瘤の多くで血管内治療が優先されることが予想されるが、穿通枝温存の観点からは、直達術の優位性は動かないであろう。今回の検討で、当施設では経年的に高難度動脈瘤の割合が増加傾向であること



**Fig. 8** Imaging studies in a 49-year-old male with subarachnoid hemorrhage

- A : Initial CT image showing subarachnoid hemorrhage.
- B : Postendovascular 3D-right internal carotid arteriogram showing complete embolization.
- C : 3D-right internal carotid arteriogram at 2-year follow up showing recurrence of the aneurysm despite repeated coil embolization.
- D, E : Postoperative 2D (D)- and 3D (E)-CT angiograms showing complete obliteration of the aneurysms after trapping of the aneurysm and EC-RA-M2 bypass.
- F : Postoperative MR imaging showing no complications.

が明らかになったが、これは当院で現在 flow diverter が使用できない環境である影響も大きいと思われる。現在直達術が選択されることが多い巨大脳動脈瘤に関しても、内頸動脈瘤の多くは、現在の standard である近位母血管閉塞と high-flow EC-IC bypass から多くの施設で flow diverter に移行するものと思われるが、内頸動脈先端部や前交通動脈瘤に関しては、今後も直達術が果たす役割は大きい。しかし、本稿で示したとおり、高難度動脈瘤に対し、直達術で母血管を温存できるのは 2/3 以下に留まっており、母血管を温存できる新たな脳血管内治療技術の発展により、今後高難度動脈瘤の治療が大きく脳血管内治療にシフトしていく可能性は否定できない。

脳卒中診療において、血管内治療の成績のさらなる向上や適応の拡大が期待されていることは論をまたない。直達術に許容される morbidity の幅は今後さらに狭く、かつ高難度病変を選択的に担当する時代が訪れることが予想される<sup>2)</sup>。また血管内治療後の再発例に対する sal-

vage treatment としての役割も一層高まっていくであろう<sup>3)</sup>。脳血管外科医の立場からは、動脈瘤直達術の低侵襲化を今後一層追求し、その成績をより高く保つこととともに、そのような時代を担う aneurysm surgeon をいかに育成し、どのように配置していくかが、喫緊の課題と思われる。

## 結 語

当院における脳動脈瘤治療戦略と、現在直達術が果たしている役割を脳血管外科医の立場から報告した。直達術が選択される割合は不変であったが、経時的に高難度病変が占める割合が増加傾向にあり、将来的には血管内治療の salvage treatment としての役割を担っていく可能性が高い。1人当たりの症例数が減少していく中、より高い技術レベルが要求される次世代の脳血管外科医の計画的な育成が急務である。



本論文の要旨は、第38回日本脳神経外科コンgres・プレナリーセッション「出血性脳血管障害」(2018年5月18日、大阪)において発表した。

### [Disclosure]

本論文の筆頭および共同著者は日本脳神経外科学会の会員であり、日本脳神経外科学会へのCOIオンライン登録がすでに終了している。本論文の内容に関し、開示すべきCOIはない。

### 文 献

- 1) Alobaid A, Nossek E, Wagner K, Setton A, Dehdashti AR, Langer D, Chalif D: Paradigms for single-patient multimodality treatment for cerebral aneurysms: single-center eleven-year experience. *Neurosurg Rev* 40: 495-506, 2017.
- 2) Anderson IA, Kailaya-Vasan A, Nelson RJ, Tolia CM: Clipping aneurysms improves outcomes for patients undergoing coiling. *J Neurosurg* 8: 1-7, 2018. [Epub ahead of print]
- 3) Daou B, Chalouhi N, Starke RM, Barros G, Ya'qoub L, Do J, Tjounmakaris S, Rosenwasser RH, Jabbour P: Clipping of previously coiled cerebral aneurysms: efficacy, safety, and predictors in a cohort of 111 patients. *J Neurosurg* 125: 1337-1343, 2016.
- 4) Darsaut TE, Findlay JM, Magro E, Kotowski M, Roy D, Weill A, Bojanowski MW, Chaalala C, Iancu D, Lesiuk H, Sinclair J, Scholtes F, Martin D, Chow MM, O'Kelly CJ, Wong JH, Butcher K, Fox AJ, Arthur AS, Guilbert F, Tian L, Chagnon M, Nolet S, Gevry G, Raymond J: Surgical clipping or endovascular coiling for unruptured intracranial aneurysms: a pragmatic randomised trial. *J Neurol Neurosurg Psychiatry* 88: 663-668, 2017.
- 5) 池田俊貴, 吉川雄一郎, 栗田浩樹: 橈骨動脈を用いた high-flow bypass 術の方法と注意点. *脳外速報* 27: 697-703, 2017.
- 6) Kikkawa Y, Ikeda T, Takeda R, Nakajima H, Ogura T, Ooigawa H, Kurita H: Results of early high-flow bypass and trapping for ruptured blood blister-like aneurysms of the internal carotid artery. *World Neurosurg* 105: 470-477, 2017.
- 7) 吉川雄一郎, 池田俊貴, 竹田理々子, 中島弘之, 大井川秀聡, 栗田浩樹: 破裂血豆状内頸動脈瘤に対する急性期 high-flow bypass 併用動脈瘤 trapping 術の治療成績. *脳卒中中の外科* 45: 171-176, 2017.
- 8) 栗田浩樹, 山口竜一, 池田俊貴, 原田洋一, 塩川芳昭: 脳動脈瘤手術における血行再建術の応用一適応と治療成績について (V5-5). *脳卒中中の外科* 36: 271-276, 2008.
- 9) 栗田浩樹, 大井川秀聡, 杉山達也, 小倉丈司, 竹田理々子, 伏原豪司, 岡田大輔, 山口竜一, 丸山啓介, 塩川芳昭: 解離性椎骨脳底動脈瘤に対するバイパス術の応用: 問題点を中心に. *Mt. Fuji Workshop on CVD* 29: 50-53, 2011.
- 10) 栗田浩樹, 竹田理々子, 池田俊貴, 吉川雄一郎, 伏原豪司, 大井川秀聡, 小倉丈司, 石原正一郎: 脳動脈瘤・脳動静脈奇形に対する hybrid 手術の現状と展望一直達術の立場より. *脳外誌* 24: 173-179, 2015.
- 11) Nussbaum ES, Madison MT, Goddard JK, Lassig JP, Kallmes KM, Nussbaum LA: Microsurgical treatment of unruptured middle cerebral artery aneurysms: a large, contemporary experience. *J Neurosurg* 22: 1-7, 2018. [Epub ahead of print]
- 12) 竹田理々子, 小倉丈司, 中島弘之, 吉川雄一郎, 栗田浩樹: 脳幹への mass effect を有する部分血栓化巨大脳動脈瘤に対する頸部 clipping 術および瘤内血栓除去術の治療成績. *脳卒中中の外科* 45: 458-463, 2017.
- 13) 竹田理々子, 栗田浩樹: 小開頭脳動脈瘤手術の適応とセットアップ. 森田明夫 (編): *新 NS NOW 12 Minimally Invasive Surgery: Up date*. 東京, メジカルビュー社, pp.98-105, 2017.
- 14) Takeda R, Kurita H: Distal transsylvian keyhole approach for unruptured anterior circulation small aneurysms. *Acta Neurosurg (Wien)* 160: 753-757, 2018.

### 要 旨

#### Multimodality 時代の脳動脈瘤直達術

栗田 浩樹 竹田理々子 吉川雄一郎 池田 俊貴 寺西 亮雄  
池上 方基 武 裕士郎 鈴木 隼 大井川秀聡 神山 信也

近年の脳血管内治療の飛躍的な発展により、脳動脈瘤治療は現在パラダイムシフトの最中にある。治療法の選択やその成績は、日本と欧米の間で、また国内の各施設間でもバラツキがあり、統一した選択基準による治療戦略の重要性が指摘されている。今回われわれは、過去6年間に一貫した戦略で治療した1,977例の自験例を解析した。経年的な直達術の減少は認められなかったが、直達術治療群で高難度病変が占める割合が増加傾向にあった。将来的には直達術は今後血管内治療が困難な症例、また血管内治療後再発症例に対する salvage treatment としての役割を担っていく可能性が示唆され、1人当たりの症例数が減少していく中、より高い技術レベルが要求される次世代の脳血管外科医の計画的な育成が急務と思われた。

脳外誌 28: 127-133, 2019