

## 脳動脈瘤・脳動静脈奇形に対する hybrid 手術の現状と展望

— 直接手術の立場より —

栗田 浩樹<sup>1)</sup>, 竹田 理々子<sup>1)</sup>, 池田 俊貴<sup>1)</sup>, 吉川 雄一郎<sup>1)</sup>, 伏原 豪司<sup>1)</sup>,  
大井川 秀聡<sup>2)</sup>, 小倉 丈司<sup>3)</sup>, 石原 正一郎<sup>4)</sup>

1) 埼玉医科大学国際医療センター脳卒中外科, 2) 埼玉県立循環器・呼吸器病センター脳神経外科, 3) 黒沢病院脳卒中センター脳卒中外科, 4) 埼玉医科大学国際医療センター脳血管内治療科

## Hybrid Cerebrovascular Surgery for Complex Cerebral Aneurysms and Arteriovenous Malformations

Hiroki Kurita, M.D., Ph.D.<sup>1)</sup>, Ririko Takeda, M.D., Ph.D.<sup>1)</sup>, Toshiki Ikeda, M.D., Ph.D.<sup>1)</sup>,  
Yuichiro Kikkawa, M.D., Ph.D.<sup>1)</sup>, Goji Fushihara, M.D.<sup>1)</sup>, Hidetoshi Ooigawa, M.D., Ph.D.<sup>2)</sup>,  
Takeshi Ogura, M.D., Ph.D.<sup>3)</sup>, and Shoichiro Ishihara, M.D., Ph.D.<sup>4)</sup>

1) Department of Cerebrovascular Surgery, International Medical Center, Saitama Medical University, 2) Department of Neurosurgery, Saitama Cardiovascular and Respiratory Center, 3) Department of Cerebrovascular Surgery, Stroke Center, Kurosawa Hospital, 4) Department of Intravascular Neurosurgery, International Medical Center, Saitama Medical University

The purpose of this study was to introduce our initial experience of using hybrid microsurgery and intravascular surgery for treating complex cerebral aneurysms (ANs) and arteriovenous malformations (AVMs). The hybrid surgery included a single operative intervention of microsurgical partial neck clipping (neck plasty) followed by coil embolization for patients with ANs and strategic intravascular embolization after craniotomy followed by removal for patients with AVMs. Intraoperative microcatheter 3D-angiography, ICG videoangiography, Doppler sonography, and electrophysiological monitoring were all routinely used. Total obliteration of the lesion was achieved in all patients without significant morbidity. The hybrid suite is a useful setup which allowed for an unconstrained combined microsurgical and neuroradiological workflow. Our initial experience introduces hybrid surgery as a safe and more durable treatment option for the management of complex intracranial ANs and AVMs.

(Received November 12, 2014; accepted December 2, 2014)

**Key words** : cerebral arteriovenous malformation, cerebral aneurysm, hybrid surgery, microsurgery, intravascular surgery

Jpn J Neurosurg (Tokyo) 24 : 173-179, 2015

## はじめに

顕微鏡下手術技術, 血管内塞栓術や定位的放射線治療の進歩により, 近年, 大型・巨大脳動脈瘤 (aneurysms : AN) や脳動静脈奇形 (arteriovenous malformations : AVM) の治療法は多様化し, 治療成績も向上しつつある。

それぞれの疾患に対する治療戦略に関しても, 各施設により若干の相違はあるものの, 一定のコンセンサスが得られつつあるが, 現在でも大型で wide neck の脳底動脈瘤や内頸動脈瘤, high-grade AVM に関しては, 必ずしも満足する治療成績は得られていないのが現状と思われる<sup>10)~13)16)18)</sup>。本稿では, 両疾患に対して当院で最近試

連絡先: 栗田浩樹, 〒350-1298 日高市山根 1397-1 埼玉医科大学国際医療センター脳卒中外科

Address reprint requests to: Hiroki Kurita, M.D, Ph.D., Department of Cerebrovascular Surgery, International Medical Center, Saitama Medical University, 1397-1 Yamane, Hidaka-shi, Saitama 350-1298, Japan

みている血管内塞栓術と直達術の同時手術 (hybrid surgery) の初期治療経験から、直達術の立場からみた本手術の基本 strategy と手技上の留意点について、代表的症例を提示しながら報告する。

## 脳動脈瘤に対する hybrid surgery

当院においても脳動脈瘤に対する基本的な治療戦略は、開頭 clipping 術か血管内 coil 塞栓術の選択であり、両者で同じ根治性、安全性が見込まれる場合は侵襲性の低い血管内塞栓術が選択されることが多い。一方通常の clipping や coiling で治療困難と判断される場合は、母血管遮断とバイパス術による flow reversal や flow alteration により動脈瘤への hemodynamic stress を減じて血栓化・縮小化を促す戦略をとってきたが<sup>4)5)</sup>、動脈瘤周囲の strategic perforator も同時に血栓化したり、また動脈瘤が期待どおりに血栓化しなかったりすることがあり、同じ術式に対する治療効果や合併症の予測が時に困難であった。これに替わる術式として、最近われわれは広頸で大型の脳底動脈瘤と内頸動脈傍前床突起部動脈瘤の一部に対して、hybrid surgery の臨床応用を開始した。本法の基本 strategy は clip による neck の partial clipping (neck plasty) により、coil 塞栓が可能な形に、できれば根治性が高い side wall type に動脈瘤を deform し、術中脳血管撮影で確認後、直ちに remnant に対して血管内 team が coil 塞栓術を追加し、total obliteration を確認後に閉頭するというものである。本法が適応されたのは過去3年間の脳動脈治療の1% (8/778) と、きわめてまれであるが、短・中期的には現在まで全例でよい予後 [modified Rankin Scale : (mRS 0~2)] が得られており、今後慎重に症例の蓄積と長期的な follow-up を続けたいと考えている。

### 1 代表的症例

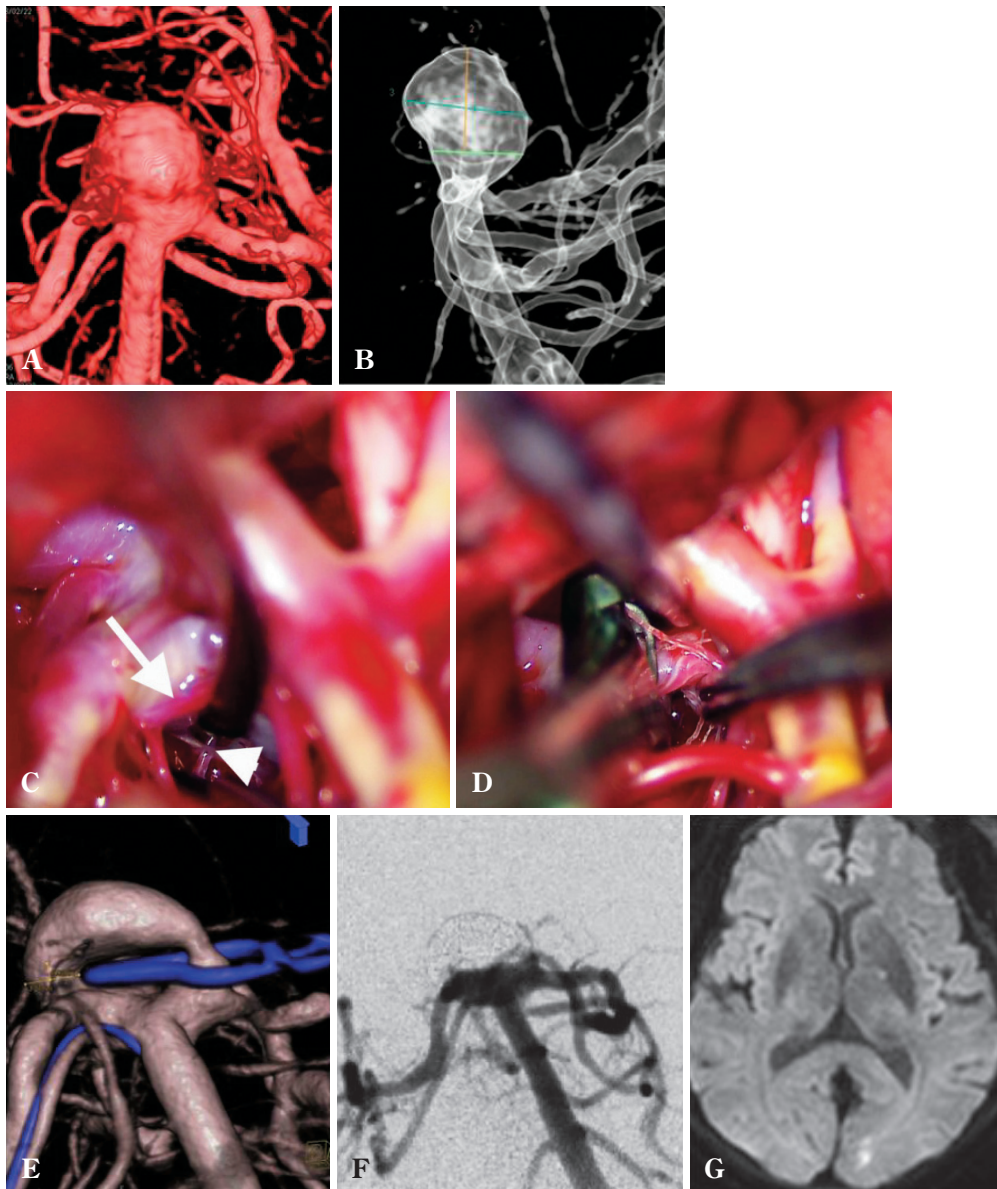
70代女性。めまいの screening で incidental に発見され、経時的な増大が示唆された大型の脳底動脈先端部動脈瘤。術前精査で動脈瘤は wide neck で、単独の coil 塞栓術では tight packing が困難と判断され、また両側の P1 perforator が dome に癒着していることも予想されたため、hybrid surgery の方針となった (Fig. 1A, B)。左の orbitozygomatic osteotomy<sup>7)</sup>の後、広く Sylvian fissure を開放して anterior temporal approach で carotid-oculomotor space より basilar cistern を観察すると、術前の予想どおり、手前の P1 perforator が dome と強く癒着しており、全長にわたって剝離することは困難であった。続

いて血管内 team による basilar artery の temporal occlusion により、動脈瘤を減圧して対側の P1 perforator を確認しようとしたが、直視下にはその一部しか確認できず、やはり dome との強い癒着が示唆されたため (Fig. 1C)、手前の perforator を ring で spare し、blade の先端が対側の neck を超えないように apply した (Fig. 1D)。術中脳血管撮影で tight packing が可能な形に動脈瘤が変形されていることが確認されたため (Fig. 1E)、そのまま血管内 team が coil 塞栓術を施行し、complete obliteration を確認後 (Fig. 1F) に閉頭して手術を終了した。術後は MRI 上 posterior cerebral artery (PCA) 領域に無症候性の塞栓性合併症を認めたが (Fig. 1G)、経過良好で自宅に独歩退院された。現在までの1年の follow-up で coil compaction などの遅発性合併症は認めていない。

## 脳動静脈奇形に対する hybrid surgery

当院における脳動静脈奇形に対する治療戦略は、AHA のガイドライン<sup>17)</sup>に準じて、Spetzler-Martin grade (SMG)<sup>19)</sup> 1~2 の low grade AVM に関しては手術摘出を、3~5 の high-grade AVM に関しては血管内塞栓術、直達術、あるいは放射線治療を組み合わせた集学的治療<sup>11)18)</sup>を考慮するものであるが、治療に伴う risk が高いと思われるものや、ARUBA study<sup>14)</sup>の結果を受けて、無症候性や未出血例では慎重に個別に治療適応を決定している。また、low grade AVM は直達術単独でも良好な成績が報告されているが<sup>15)</sup>、術中の出血量や手術時間の軽減を目的に、安全に塞栓術が可能と思われる症例では積極的に血管内塞栓術を併用している。特に最近では、high-grade AVM に対する staged transarterial embolization (TAE) の最終 session を、また low grade AVM に対しては術野裏から入る strategic feeder の塞栓術を開頭術と同時に hybrid surgery として行う試みをしている。

われわれの経験では、staged TAE を行うことにより、大型で high-flow の症例でも、摘出に伴う hemodynamic な変化が少ないことから、normal perfusion pressure breakthrough (NPPB) や occlusive hyperemia などの術後合併症もきわめて少なくなり<sup>6)8)9)</sup>、最近3年間の AVM 73例全例で良好な予後 (mRS: 0~2) が得られている。しかし塞栓術後の出血を2例 (3%) に認め、この合併症の軽減には塞栓から摘出までの時間をできるだけ短くすることが有用と思われ、この意味でも最終 session と摘出術を同時に行うことは合理的と思われる。また、AVM に対する approach の原則は、複雑な feeder や drainer を含めた構造をより理解するために、原則できる



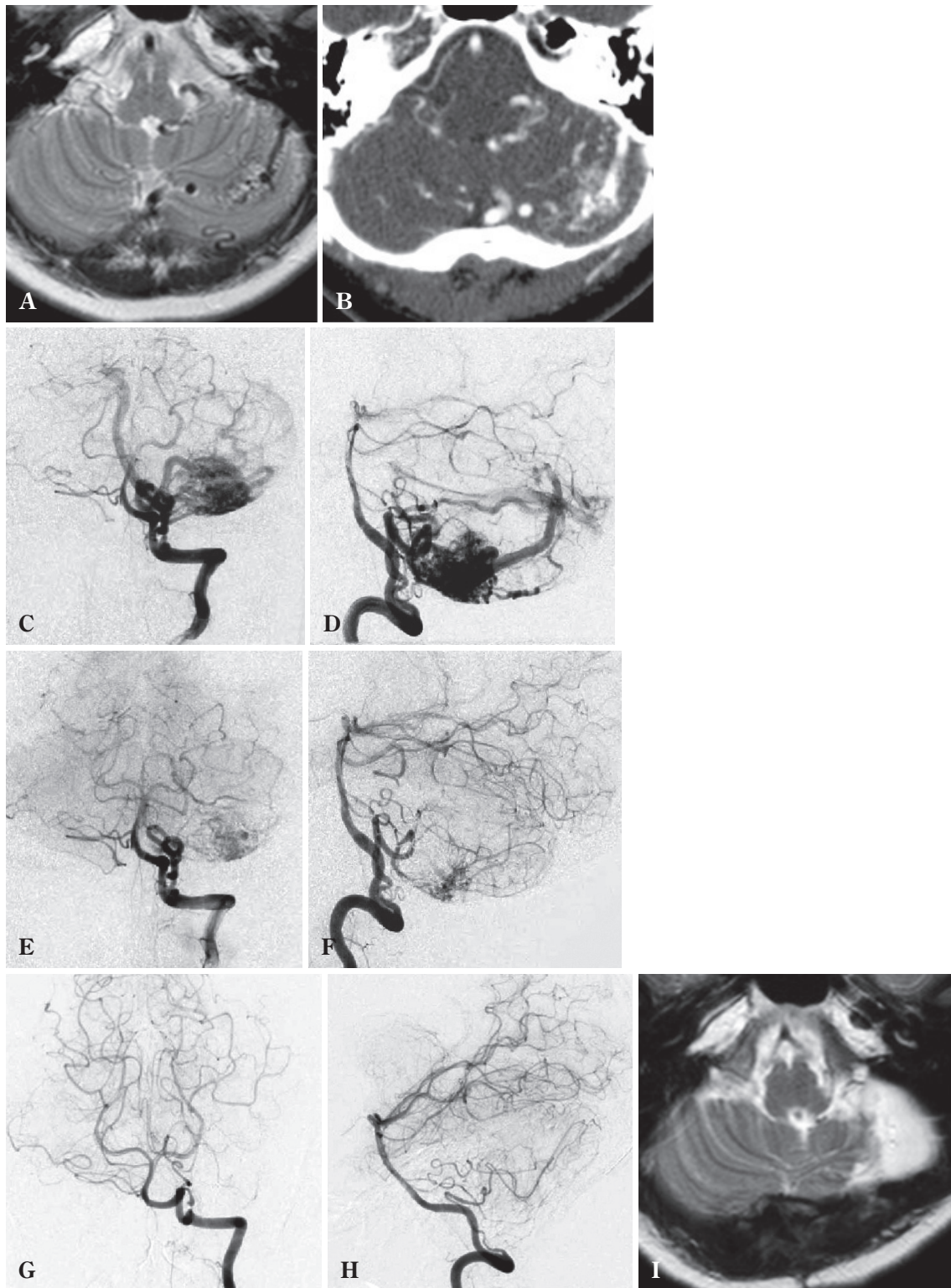
**Fig. 1** A, B : Preoperative 3D-angiograms AP (A) and lateral (B) views showing a large wide-neck basilar artery aneurysm.  
 C : Intraoperative photograph showing a tightly adhered dome (arrow) and ipsilateral (arrow head) P1 perforators.  
 D : Intraoperative photograph showing clipping sparing the bilateral perforators.  
 E : Intraoperative 3D-angiogram showing dome clipping and deformity of the aneurysm.  
 F : Intraoperative angiogram showing complete obliteration of the aneurysm after coil embolization.  
 G : Postoperative T2-WI MRI showing a small infarction in the left occipital lobe.

だけ nidus に対して “perpendicular” であるべきだが、本法により AVM の構造がより単純化できれば、より “tangential” な approach でも安全に摘出が可能となり、小さな corticotomy で摘出可能となるため、低侵襲化にも寄与し得る。この点で、low grade AVM でも多方向からの feeder を有する症例では有用と思われる。

#### ① 代表的症例

30 代女性。強い頭痛の screening で incidental に発見された小脳 AVM。数施設で保存的加療、放射線治療、直達術の治療方法とその成績について説明を受け、直達術を希望して当科紹介となった。AVM の nidus は 3 cm 大で左小脳半球下部にあり (Fig. 2A, B)、脳血管撮影で左





**Fig. 2** A, B : Preoperative T2-WI MRI (A) and contrast CT (B) showing localization of the AVM.  
 C, D : Preoperative angiograms AP (C) and lateral (D) views showing a high-flow cerebellar AVM.  
 E, F : Intraoperative angiograms after embolization AP (E) and lateral (F) views showing remarkable flow reduction in the AVM.  
 G, H : Intraoperative angiograms after resection AP (G) and lateral (H) views showing complete removal of the AVM.  
 I : Postoperative T2-WI MRI showing complete removal of the AVM.

posterior inferior cerebellar artery (PICA), 両側 superior cerebellar artery (SCA), 右 anterior inferior cerebellar artery (AICA) と多系統の feeder を持ち, superior cerebellar vein を main drainer とする high flow AVM と診断された (Fig. 2C, D). 脳血管内治療科と相談のうえ, 開頭術の際に術野裏から入る strategic feeder を塞栓して摘出する hybrid surgery の方針となった. 手術では左後頭下開頭の後, 血管内 team が右 SCA と AICA を Onyx で, 左 PICA を coil と N-butyl-2-cyanoacrylate (NBCA) で塞栓し, 十分な flow reduction が得られた後 (Fig. 2E, F), 硬膜を切開した. Retrosigmoid approach で main feeder である PICA を遮断すると, 脳表の red vein は静脈色に変化し, ICG videoangiography でもほぼ AV shunt が消失していることが確認されたため, 小脳表面に small corticotomy を置き, nidus の摘出を開始した. 出血はほとんどなく, 途中で nidus の裏で塞栓された AICA, SCA が同定され, これも順次凝固・切断し, 最後に main drainer を結紮して nidus を一塊として摘出した. 脳血管撮影で AVM の完全な消失を確認して閉頭した (Fig. 2G, H). 術後経過は良好で, MRI で虚血性および出血性の合併症を認めず (Fig. 2I), 神経学的異常所見なく自宅に独歩退院された. 現在までの 1 年の follow-up で遅発性合併症は認めていない.

## 考 察

脳血管外科医の立場からみた大型・巨大脳動脈瘤に対する hybrid surgery の利点は, 「困難な剥離操作を必要としない」ことにつきる. 従来の clipping 術においては, neck に癒着する穿通枝や脳神経を慎重に剥離して温存しても, 術後にその支配域に脳梗塞を生じたり, 脳神経麻痺を後遺することを時に経験した. 脳神経麻痺は剥離操作そのものの侵襲によるものと思われるが, 穿通枝に関しては, neck 付近の可視範囲では温存できても, clipping に伴う動脈瘤の deform により, その末梢で dome に癒着している部分が kinking したり血行障害に陥ることがあるためと思われる. 特に大型の脳底動脈瘤では両側の perforator と動脈瘤との関係を全長にわたって観察することは現実的には不可能であり, 術中所見と術後の合併症の解離がここから生じている可能性がある. この意味で周囲脳神経や穿通枝と剥離せず, 動脈瘤の deform を部分的に抑える本法は, 手技は確実であっても結果が不確実であった直達術の弱点をカバーし, 「機能温存」に寄与できる可能性がある. 問題となる「根治性」に関しては今後の長期 follow-up の結果を待たねばなら

ないが, 少なくとも side wall type に変えることができれば, coil 塞栓術で安定した成績が期待される.

AVM に関しては, 現在, multimodal treatment が治療戦略として定着し, また最近では本邦での Onyx の認可もあり, 先行治療を有する症例の摘出術が今後も増加していくことが予想される. 塞栓術後の直達術のわれわれの経験はすでに報告したが<sup>6)7)</sup>, 周囲の赤虫様の血管の発達 は少なく, 手術中の出血量も低く抑えられ, また feeder と passing artery の見極めが容易となり, 従来と比べて手術の難度は確実に低下している. High-grade AVM の手術成績は, 従来 20%以上と高い morbidity が報告されてきたが<sup>2)3)</sup>, 最近では術中 3D-angiography, CT, MRI, ultrasound, ICG videoangiography などの画像手術支援に加え, MEP/SEP/ABR などの電気生理学的 monitoring の普及により, 手術の安全性は向上し, 特に staged TAE の普及により, 摘出に伴う hemodynamic な変化が少ないこともあって, 摘出の難度や術後合併症に対して, 従来とは異なる視点から議論される時期にきていると思われる<sup>2)</sup>. われわれの経験でもこのような集学的手術支援や TAE の「術中」支援により, 直達術の成績は向上しており<sup>6)</sup>, AVM の治療戦略が今後手術へ再シフトする可能性は高い.

## まとめ

今回提示した血管内塞栓術と直達術を組み合わせた hybrid surgery は, 高難度脳動脈瘤や脳動静脈奇形に対し, 両手術の長所を生かし, 短所をカバーすることにより治療成績を向上させようという試みであるが, 裏を返せば, 2つの手術の侵襲性が合算されることにもなり, 術前にその適応や具体的な strategy について, 脳血管外科医と脳血管内治療医との間で詳細かつ具体的な discussion を重ねることの重要性は論をまたない. 脳血管外科の立場からは, 脳血管撮影や種々の機能画像を用いて血管構築をよく理解したうえで慎重に手術計画を立てること, 術中も種々の画像支援を受けることなどが大切である<sup>6)8)</sup>.

本論文の要旨は, 第 34 回日本脳神経外科学コンgres 総会・プレナリーセッション「出血性脳血管障害」(平成 26 年 5 月 16 日, 大阪)において発表した.

本論文の筆頭および共同著者は日本脳神経外科学会の会員であり, 日本脳神経外科学会へのオンライン登録がすでに終了しています. 開示すべき COI はありません.

## 文 献

- 1) Han PP, Ponce FA, Spetzler RF: Intension-to-treat analysis of Spetzler-Martin Grades IV and V arteriovenous malformations: natural history and treatment paradigm. *J Neurosurg* **98**: 3-7, 2003.
- 2) Hernesniemi J, Romani R, Lehecka M, Isarakul P, Dashti R, Celik O, Navratil O, Niemelä M, Laakso A: Present state of microneurosurgery of cerebral arteriovenous malformations. *Acta Neurochir Suppl* **107**: 71-76, 2010.
- 3) Heros RC, Kurosue K, Diebold PM: Surgical excision of cerebral arteriovenous malformations: late results. *Neurosurgery* **26**: 570-578, 1990.
- 4) 栗田浩樹, 山口竜一, 池田俊貴, 原田洋一, 塩川芳昭: 脳動脈瘤手術における血行再建術の応用—適応と治療成績について (V5-5). *脳卒中の外科* **36**: 271-276, 2008.
- 5) 栗田浩樹, 大井川秀聡, 杉山達也, 小倉丈司, 竹田理々子, 伏原豪司, 岡田大輔, 山口竜一, 丸山啓介, 塩川芳昭: 解離性椎骨脳底動脈瘤に対するバイパス術の応用: 問題点を中心に. *Mt. Fuji Workshop on CVD* **29**: 50-53, 2011.
- 6) 栗田浩樹, 石原正一郎, 大井川秀聡, 小倉丈司, 竹田理々子, 伏原豪司, 吉川信一郎, 大塚宗廣, 岡田大輔, 鈴木海馬, 柳川太郎, 佐藤大樹: AVM 直達術の術中画像支援—Hybrid 手術室 (BRAIN OR) の有用性. *Mt. Fuji Workshop on CVD* **30**: 122-127, 2012.
- 7) 栗田浩樹, 大井川秀聡, 竹田理々子, 中島弘之, 吉川信一郎, 大塚宗廣, 岡田大輔, 鈴木海馬, 佐藤大樹, 柳川太郎: Orbitozygomatic approach の基本と脳血管外科領域における臨床応用. *脳外誌* **21**: 842-847, 2012.
- 8) 栗田浩樹, 大井川秀聡, 竹田理々子, 池田俊貴, 吉川雄一郎, 伏原豪司, 石原正一郎: Multimodal treatment 時代の AVM 直達術—Technical considerations—. *Mt. Fuji Workshop on CVD* **32**: 19-23, 2014.
- 9) 栗田浩樹, 大井川秀聡, 竹田理々子, 中島弘之, 小倉丈司, 池田俊貴, 吉川信一郎, 大塚宗廣, 鈴木海馬, 佐藤大樹, 柳川太郎, 柴田碧人, 池田峻介: 脳動静脈奇形と硬膜動静脈瘻の直達術—なにが違ってなにが同じなのか? *脳外誌* **22**: 904-910, 2013.
- 10) Krisht AF, Krayenbühl N, Serici D, Bikmaz K, Kadri PA: Results of microsurgical clipping of 50 highly complexity basilar apex aneurysms. *Neurosurgery* **60**: 242-250, 2007.
- 11) Lawton MT: UCSF Brain Arteriovenous Malformation Study Project: Spetzler-Martin Grade III arteriovenous malformations: surgical results and a modification of grading scale. *Neurosurgery* **52**: 740-748, 2003.
- 12) Mai JC, Tariq F, Kim LJ, Sekhar LN: Flow diversion radial artery bypass graft coupled with terminal basilar artery occlusion for the treatment of complex basilar apex aneurysms: operative nuances. *Neurosurgery* **72** (2 Suppl Operative): 116-126, 2013.
- 13) Miyamoto S, Hashimoto N, Nagata I, Nozaki K, Morimoto M, Taki W, Kikuchi H: Posttreatment sequelae of palliatively treated cerebral arteriovenous malformations. *Neurosurgery* **46**: 589-594, 2000.
- 14) Mohr JP, Parides MK, Stapf C, Moquete E, Moy CS, Overbey JR, Al-Shahi Salman R, Vicaut E, Young WL, Houdart E, Cordonnier C, Stefani MA, Hartmann A, von Kummer R, Biondi A, Berkefeld J, Klijn CJ, Harkness K, Libman R, Barreau X, Moskowitz AJ; international ARUBA investigators: Medical management with or without interventional therapy for unruptured brain arteriovenous malformations (ARUBA): a multicentre, non-blinded, randomised trial. *Lancet* **383**: 614-621, 2014.
- 15) Morgan MK, Rochford AM, Tsahsalis A, Little N, Faulder KC: Surgical risks associated with the management of Grade I and II brain arteriovenous malformations. *Neurosurgery* **61** (1 Suppl): 417-422, 2007.
- 16) Nanda A, Sonig A, Banerjee AD, Javalkar VK: Microsurgical management of basilar artery apex aneurysms: a single surgeon's experience from Louisiana State University, Shreveport. *World Neurosurg* **82**: 118-129, 2014.
- 17) Ogilvy CS, Stieg PE, Awad I, Brown RD Jr, Kondziolka D, Rosenwasser R, Young WL, Hademenos G; Special Writing Group of the Stroke Council, American Stroke Association: AHA Scientific Statement: Recommendations for the management of intracranial arteriovenous malformations: a statement for healthcare professionals from a special writing group of the Stroke Council, American Stroke Association. *Stroke* **32**: 1458-1471, 2001.
- 18) Pandey P, Marks MP, Harraher CD, Westbroek EM, Chang SD, Do HM, Levy RP, Dodd RL, Steinberg GK: Multimodality management of Spetzler-Martin Grade III arteriovenous malformations. *J Neurosurg* **116**: 1279-1288, 2012.
- 19) Spetzler RF, Martin NA: A proposed grading system for arteriovenous malformations. *J Neurosurg* **65**: 476-483, 1986.



## 要 旨

脳動脈瘤・脳動静脈奇形に対する hybrid 手術の現状と展望—直達術の立場より—

栗田 浩樹 竹田理々子 池田 俊貴 吉川雄一郎  
伏原 豪司 大井川秀聡 小倉 丈司 石原正一郎

高難度脳動脈瘤 (AN) および脳動静脈奇形 (AVM) に対する直達術と血管内手術の同時手術 (hybrid surgery) の初期治療経験について報告する. 手術は全例で hybrid OR を使用し, AN 症例では clipping で動脈瘤の neck 形成あるいは dome clipping を行い, 引き続き remnant に対して coil 塞栓を行った. AVM 症例では開頭後に strategic feeder に対する NBCA/Onyx による塞栓を行い, 引き続き nidus を摘出した. 術後は全例で AN/AVM の完全な消失が確認され, 良好な予後 (mRS 0-2) が得られている. 高難度 AN や AVM に対して, 必要に応じて術中 3D-angiography や塞栓術が施行できる hybrid OR の有用性は高い. Hybrid surgery は今後 multimodal treatment 時代の一つの治療 option となり得る. 代表的症例を用いて手術の基本 strategy を提示する.

脳外誌 24 : 173-179, 2015